

Manejo quirúrgico de la patología paratiroidea: experiencia en un único centro con diferentes recursos tecnológicos

Surgical management of parathyroid diseases: a single-center experience with different technological resources

Alejandro M. Zalazar , Yessica Lozano , Juan F. Vásquez , Simón R. Esmoris , Francisco Santucho Saravia , Javier L. Rossi 

Servicio de Cirugía de Cabeza y Cuello, División de Cirugía General. Hospital Militar Central. Argentina

Los autores declaran no tener conflictos de interés.
Conflicts of interest
None declared.

Correspondencia
Correspondence:
Alejandro M. Zalazar
E-mail:
drzalazaralejandro@gmail.com

RESUMEN

Antecedentes: el hiperparatiroidismo (HPT) es un trastorno endocrinológico que puede causar complicaciones significativas, incluyendo alteraciones en el metabolismo fosfocálcico con impacto en la salud cardiovascular, ósea y renal.

Objetivo: describir los resultados del tratamiento quirúrgico a corto y mediano plazo de pacientes con hiperparatiroidismo primario (HPTP), secundario (HPTS) y terciario (HPTT).

Material y métodos: estudio observacional de cohorte retrospectivo. Se realizó una revisión de historias clínicas de los pacientes operados entre enero de 2018 y abril de 2025. Se registraron el número de pacientes, las características demográficas, tipos de patologías, técnicas quirúrgicas, complicaciones y el seguimiento a corto y mediano plazo. Se utilizaron rangos de valores bioquímicos de la institución como referencia de normalidad.

Resultados: se incluyeron 37 casos: 29 pacientes con HPTP (78,4%), 7 con HPTS (18,9%) y 1 caso de HPTT (2,7%). Se realizaron 15 cervicotomías con exploración bilateral, 11 cervicotomías mínimas y 11 paratiroidectomías transorales endoscópicas por abordaje vestibular (TOEPVA). Cinco pacientes (13,5%) presentaron hipocalcemia y 3 (8,1%) disfonías transitorias. No se informaron infecciones de heridas. A los 30 días posoperatorios, el 86,5% alcanzó la normalización del calcio sérico.

Conclusiones: en la serie presentada, con el uso de las técnicas mencionadas, el tratamiento quirúrgico no mostró complicaciones mayores y permitió la normalización de la calcemia en la mayoría de los casos.

■ **Palabras clave:** paratiroidectomía transoral, paratiroidectomía, verde de indocianina.

ABSTRACT

Background: Hyperparathyroidism (HPT) is an endocrine disorder that can lead to significant complications, including impaired calcium and phosphorus metabolism, with consequences on cardiovascular, bone, and renal health.

Objective: The aim of this study was to describe the short- and mid-term results of surgical treatment in patients undergoing surgery due to PHPT, SHPT and THPT.

Material and methods: We conducted a retrospective and observational cohort study. Material and methods: The clinical records of patients undergoing surgery between January 2018 and April 2025 were reviewed. The variables analyzed included the number of patients, demographic characteristics, types of diseases, surgical techniques, complications, and short- and mid-term follow-up. The standard reference values for the biochemical tests of the institutional laboratory were considered.

Results: A total of 37 cases were included; 29 patients with PHPT (78.4%), 7 with SHPT (18.9%), and 1 with THPT (2.7%). Fifteen patients underwent bilateral neck exploration, 11 patients underwent minimally invasive neck exploration, and 11 patients underwent transoral endoscopic parathyroidectomy via a vestibular approach (TOEPVA). Five patients (13.5%) presented hypocalcemia and 3 (8.1%) developed temporary dysphonia. There were no surgical site infections. Serum calcium levels normalized in 86.5% of patients within 30 days of surgery.

Conclusion: The utilization of the aforementioned techniques in the series presented did not result in significant complications with surgical treatment and facilitated the normalization of calcemia in the majority of cases.

■ **Keywords:** transoral parathyroidectomy, parathyroidectomy, indocyanine green.

Recibido | Received
30-06-25
Aceptado | Accepted
14-10-25

ID ORCID: Alejandro M. Zalazar, 0000-0003-3471-6026; Yessica Lozano, 0000-0003-2293-6531; Juan F. Vásquez, 0000-0002-3878-685X; Simón R. Esmoris, 0009-0005-9454-0538; Francisco Santucho Saravia, 0000-0001-6061-1426; Javier L. Rossi, 0000-0002-2047-5092.

Introducción

El hiperparatiroidismo (HPT) es un trastorno endocrinológico caracterizado por una secreción excesiva de parathormona (PTH), la que desempeña un papel fundamental en la regulación del metabolismo fosfocálcico. Esta disfunción puede ocasionar alteraciones en el equilibrio mineral con impacto óseo, renal y cardiovascular¹. Desde el punto de vista clínico y fisiopatológico, el HPT puede clasificarse en hiperparatiroidismo primario (HPTP), entidad clínica en la cual se origina una producción autónoma e inapropiada de PTH, generalmente asociada a adenomas únicos (80%), adenomas dobles o múltiples (5%), hiperplasia (10-15%) y el carcinoma paratiroideo (1-3%). El hiperparatiroidismo secundario (HPTS) surge como una respuesta compensatoria a la hipocalcemia persistente, generalmente secundario a la disfunción renal o déficit de vitamina D. La hipocalcemia persistente puede provocar un aumento de secreción autónoma de PTH, incluso cuando se trata la patología subyacente (como por ejemplo en el trasplante renal). Este fenómeno se conoce como hiperparatiroidismo terciario (HPTT)².

El objetivo de esta presentación fue describir los resultados del tratamiento quirúrgico a corto y mediano plazo de pacientes operados por HPTP, HPTS y HPTT.

Material y métodos

Se realizó un estudio observacional retrospectivo de cohorte. Fueron analizados los registros clínicos de pacientes diagnosticados con hiperparatiroidismo tratados con cirugía entre enero de 2018 y abril de 2025. Los criterios de inclusión comprendieron: pacientes con diagnóstico bioquímico confirmado de HPTP, HPTS y HPTT que fueron refractarios al tratamiento médico³ y candidatos a tratamiento quirúrgico, según los criterios de Bilezikian para el HPTP⁴ y según los criterios de las guías KDIGO (Kidney Disease Improving Global Outcomes) y la American Association of Endocrine Surgeons (AAES) para el HPTS/HPTT⁵. Se accedió a las historias clínicas, base de datos, filmoteca y registros anatomopatológicos.

Dentro de las variables discretas para analizar se incluyeron el número total y edad de los pacientes. Entre los tipos de patologías para tratar, los tipos de abordajes (cervical unilateral/bilateral o endoscópico) y el tipo de técnica (paratiroidectomía mínimamente invasiva unilateral, paratiroidectomía subtotal o paratiroidectomía total con autotrasplante). Dentro de las variables continuas se analizó el porcentaje de complicaciones posoperatorias (hipocalcemia transitoria/permanente, hipoparatiroidismo, hipoestesia de nervios mentonianos, hematoma sofocante, equimosis, disfonías transitorias). Se utilizaron los valores bioquímicos de la Institución donde se realizó el estudio, como valores de referencia de normalidad (Calcio total VN: 8,2-

10,5 mg/dL, Calcio iónico VN: 3,5-5,5 mg/dL, PTH VN: 15-65 pg/mL). Se considera hipocalcemia transitoria a la disminución del calcio sérico que resuelve espontáneamente o con tratamiento en un período inferior a 6 meses, e hipocalcemia permanente en la cual el calcio sérico persiste bajo, durante más de 6 meses y asociado por lo general a un valor de PTH baja o ausente⁶.

Se utilizaron como métodos de localización, estudios complementarios de imágenes de primera línea (gammagrafía paratiroidea en dos fases con ^{99m}Tc-Sestamibi más ecografía paratiroidea dirigida) y estudios de segunda línea en casos discordantes en el HPTP⁷. Para el HPTS y el HPTT se utilizó al menos un estudio de localización (generalmente ecografía paratiroidea).

En todos los casos se empleó neuromonitorización intraoperatoria (NMIO), congelación intraoperatoria y dosaje de PTH intraoperatoria (PTHio). En los casos de cirugías endoscópicas transorales (TOEPVA, por su sigla en inglés Transoral endoscopic parathyroidectomy vestibular approach), el equipamiento utilizado incluyó torre de endoscopia (4K), ópticas de 5° y 10°, pinzas selladoras de vasos de alta energía, instrumental endoscópico convencional, trocares de 5 y 10 mm⁸.

En 18 pacientes se implementó la utilización de verde de indocianina intraoperatoria, como método de identificación glandular y para evaluar la perfusión paratiroidea en casos de resección parciales (paratiroidectomía subtotal).

El proyecto fue aprobado por la Comisión de Ética del Hospital Militar Central. Los autores han obtenido el consentimiento informado de los pacientes referidos en este artículo para la publicación del caso y la ilustración fotográfica. Este documento obra en poder del autor de correspondencia. Se empleó inteligencia artificial para la búsqueda bibliográfica.

Resultados

Fueron incluidos 37 pacientes, con promedio de edad 59 años (rango 41-77); 31 (83,7%) fueron de sexo femenino. Presentaron HPTP 29 casos (78,4%): 27 por adenoma paratiroideo único, un caso con confirmación histológica de hiperplasia paratiroidea y otro con carcinoma paratiroideo.

Se presentaron 7 casos (18,9%) con HPTS, todos con antecedentes de insuficiencia renal crónica con histopatología de hiperplasia paratiroidea difusa, y un caso (2,7%) con HPTT con antecedente de trasplante renal con doble hiperplasia nodular paratiroidea. Los diagnósticos fueron confirmados histopatológicamente.

El abordaje quirúrgico en el HPTP consistió en 27 cirugías por adenoma único hiperfuncionante (11 TOEPVA, 11 cervicotomías mínimas con exploración unilateral y 5 que requirieron exploración bilateral por asociarse a patología tiroidea concomitante que necesitó tiroidectomía total). Un caso de sospecha de enfermedad multiglandular paratiroidea requirió

exploración bilateral con paratiroidectomía subtotal con confirmación histopatológica posoperatoria de hiperplasia paratiroidea y un caso de cáncer de paratiroides requirió exploración bilateral, con paratiroidectomía inferior derecha más vaciamiento cervical central y lateral más timectomía con resección en bloque con resultado histopatológico de carcinoma paratiroideo de células principales, estadificado como localizado y que a los 40 días de posoperatorio se encontraba sin evidencia clínica ni bioquímica de enfermedad.

En el HPTS (n: 7), todos los casos fueron tratados con exploración cervical bilateral, 5 con paratiroidectomía subtotal. En dos casos se realizó paratiroidectomía total con reimplante de tejido paratiroideo (autotrasplante) a nivel muscular del antebrazo no dominante, debido a la dudosa vitalidad en la irrigación del remanente glandular. En el momento de la cirugía no se pudo contar con disponibilidad de criopreservación.

En el caso del HPTT se realizó exploración cervical bilateral con exéresis de dos glándulas paratiroides con diagnóstico diferido de hiperplasia nodular.

En el seguimiento se observó que, a los 30 días posoperatorios, la normalización del calcio sérico se logró en 32 pacientes (86,5%). Cuatro pacientes con HPTS (2 con paratiroidectomía subtotal y 2 con paratiroidectomía total con autotrasplante) manifestaron una hipocalcemia transitoria (10,8%) que se normalizó dentro de los primeros 6 meses posoperatorios. Una paciente (2,7%) mantuvo hipocalcemia permanente, asociada a hipoparatiroidismo. Había presentado un HPTP por adenoma, se le había practicado una paratiroidectomía

inferior derecha y una tiroidectomía total por patología tiroidea concomitante, y se encontró la presencia de una glándula paratiroidea intratiroidea ectópica en el lóbulo tiroideo izquierdo [Fig. 1].

En lo que respecta a la cirugía TOEPVA, los 11 pacientes presentaron equimosis (29,7%) y 4 pacientes (10,8%) presentaron hipoestesia del nervio mentoniano de manera transitoria. Ningún paciente desarrolló infección del sitio quirúrgico. En 2 de los casos se realizó conversión de cirugía con cervicotomía mínima (una por ubicación ectópica retro-esofágica y otra por hemorragia).

En 2 pacientes (5,4%) se produjeron hemorragias, una intraoperatoria en una cirugía TOEPVA. El otro caso, posterior a una cirugía abierta con un hematoma sofocante que requirió reintervención y control de hemostasia. Tres pacientes (8,1%) desarrollaron disfonía transitoria, sin informes de disfonía permanente.

En todos los casos de la serie se utilizó dosaje de PTHio; en los 29 casos de HPTP se logró una reducción de los niveles de PTH de al menos un 50% con respecto al valor medido previo de la incisión o la extirpación en una muestra de sangre tomada 10 minutos después de la resección de las glándulas hiperfuncionantes⁹. En los casos de HPTS-HPTT: se alcanzó un descenso de entre el 70-80% del valor de PTH en todos ellos, con respecto al valor basal¹⁰.

En 18 pacientes (51,4%) se utilizó la administración de verde de indocianina por vía intravenosa, herramienta técnica que contribuyó a la identificación y preservación de la glándula y su irrigación, sin complicaciones informadas en nuestro estudio¹¹ [Fig. 2].

■ FIGURA 1

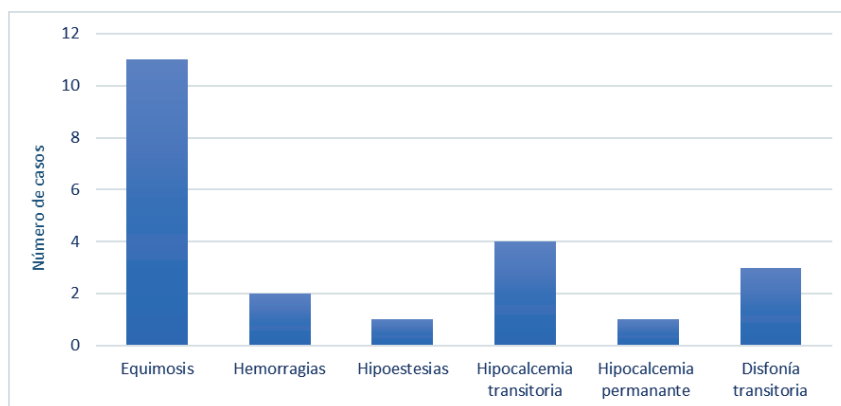
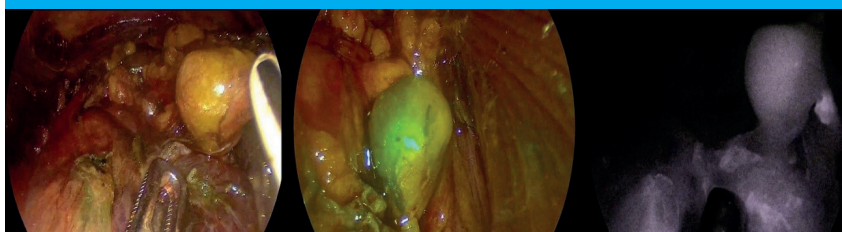


Gráfico en el que se representan la frecuencia de complicaciones informadas en la serie

■ FIGURA 2



A. Adenoma paratiroideo (AP) bajo visualización sistema endoscópico 4k (flecha negra) previo a la inyección con verde. B. AP (cabeza de flecha negra) con verde indocianina. C. AP (flecha blanca) con visión monocromática

Discusión

El hiperparatiroidismo es una patología endocrinológica frecuente que varía su forma de presentación dependiendo de su etiopatogenia. Se caracteriza por la elevación de los niveles séricos de PTH con alteración del metabolismo fosfocálcico¹.

Englobar la experiencia en cirugía del HPTP, HPTS y el HPTT en un mismo trabajo constituye un desafío debido a la versatilidad en la etiopatogenia, presentación clínica y algoritmos diagnósticos y terapéuticos, lo cual lo convierte en una patología compleja, heterogénea y que requiere un enfoque multidisciplinario.

La forma de presentación más frecuente en el HPTP la constituye la presencia de un adenoma único, menos frecuentemente la enfermedad multiglandular y el carcinoma de paratiroides^{9,10}. El diagnóstico es bioquímico y el tratamiento definitivo es la cirugía^{7, 11, 12}. Los estudios de imágenes constituyen en el HPTP una herramienta fundamental para localizar los focos de producción de PTH y planificar la estrategia quirúrgica¹³. Se recomiendan al menos dos estudios concordantes de localización paratiroidea (preferentemente gammagrafía paratiroidea en dos fases con ^{99m}Tc-Sestamibi más ecografía paratiroidea dirigida)⁷, mientras que los estudios de imágenes de segunda línea se utilizan especialmente ante estudios discordantes (18-F-Colina-PET/TC, tomografía computarizada o resonancia magnética 4D)⁷. Los estudios de imágenes desempeñan un papel importante también en casos de recurrencia/persistencia de enfermedad y ayudan a detectar localizaciones ectópicas^{12,13}.

Las opciones quirúrgicas son la cervicotomía exploradora de las cuatro glándulas o una paratiroidectomía selectiva. El desarrollo tecnológico en los estudios de imágenes ha permitido generar localizaciones más precisas del adenoma paratiroideo, lo cual permitió técnicas quirúrgicas ablativas (como la radiofrecuencia, etanol o microondas)¹⁴ o técnicas mínimamente invasivas con paratiroidectomía mininvasiva unilateral (PMI)¹⁵, o la cirugía TOEPVA, en busca de un menor defecto cosmético, con cicatrices mínimas, sin comprometer la eficacia del tratamiento¹⁶.

En nuestra publicación anterior, habíamos validado la técnica TOEPVA como una estrategia innovadora para el tratamiento del HPTP para casos seleccionados⁸. Estudios como el de Sabuncuoglu y cols.¹⁷ muestran resultados comparables a los abordajes convencionales en términos de control bioquímico, con excelente aceptación estética por parte de los pacientes. Varios autores del radiointervencionismo consideran a la radiofrecuencia una buena opción en el tratamiento del control funcional de la patología paratiroidea en pacientes con alto riesgo quirúrgico o que rechazan la cirugía¹⁴.

En contraste, los abordajes convencionales siguen siendo necesarios en los casos de enfermedad multiglandular o en HPTS e HPTT, en donde la explora-

ción cervical bilateral es necesaria¹⁸. Estos casos suelen requerir exploraciones cervicales más amplias, con paratiroidectomía subtotal o total con autotrasplante (con criopreservación de ser posible)^{18,19}.

En nuestra serie se refirieron 5 casos de hipocalcemia (n: 5, 13,5%): 4 se produjeron en pacientes con HPTS con hipocalcemia transitoria y un paciente presentó hipocalcemia permanente⁶. El hipoparatiroidismo transitorio es una de las complicaciones más frecuentes después de la paratiroidectomía por HPTS. El descenso abrupto de la PTH induce la resorción ósea por los osteoclastos sin afectar la actividad osteoblástica, generando un aumento en la captación ósea de calcio, fósforo y magnesio. Este descenso por lo general es transitorio y se recupera a medida que el remanente glandular recupera su función²⁰ y estadísticamente ocurre hasta en el 60% de los pacientes con resecciones totales o subtotales²¹.

La disponibilidad de la neuromonitorización del nervio laríngeo recurrente, la utilización de angiografía con técnicas de fluorescencia, la congelación intraoperatoria y el dosaje de PTHio han permitido que el tratamiento de esta patología compleja pueda desarrollarse de una manera más segura y efectiva²². La elección y combinación de estas herramientas dependerán del caso clínico, de la disponibilidad de cada centro y de la experiencia del equipo quirúrgico.

El uso de NMIO del nervio laríngeo recurrente (RLN) ha demostrado ser una herramienta eficaz para reducir el riesgo de lesión nerviosa, particularmente en cirugía del HPTS y casos de persistencia/recurrencia con cirugías previas²³. Mientras que su utilidad en HPTP sigue siendo debatida, otros autores respaldan su uso como una medida de seguridad para prevenir lesiones del NLR durante la cirugía, proporcionando retroalimentación en tiempo real sobre la integridad del nervio²⁴.

En relación con el uso de verde de indocianina durante la realización de este trabajo, ha facilitado la localización e identificación de los adenomas en el HPTP¹¹ y la preservación de las glándulas paratiroides en la planificación de paratiroidectomías subtotales, y permitido la visión de la irrigación en el intraoperatorio²⁵, aunque su uso continúa siendo experimental, y para la recomendación sistemática se requerirán estudios prospectivos aleatorizados.

La biopsia por congelación intraoperatoria es una herramienta útil para confirmar la naturaleza del tejido paratiroideo, especialmente en HPTS e HPTT, donde suele encontrarse enfermedad multiglandular²⁶. No obstante, su sensibilidad y especificidad son limitadas, donde el papel del anatomopatólogo es clave. La complementación entre la biopsia por congelación y el dosaje rápido de PTHio es un método que se ha consolidado como estándar de seguridad en cirugía del HPTP, permitiendo confirmar la resección exitosa con un descenso superior al 50% del valor basal a los 10 minutos después de la escisión (criterios de Miami)⁷. Dive-

estos estudios como el de Khan y cols.²⁷ validan que este método reduce la tasa de fallos quirúrgicos y minimiza exploraciones innecesarias.

El tratamiento quirúrgico en el hiperparatiroidismo continúa siendo el tratamiento definitivo en la mayoría de los casos.

En conclusión, en la serie presentada, con el uso de las técnicas mencionadas, el tratamiento quirúrgico no mostró complicaciones mayores y permitió la

normalización de la calcemia en la mayoría de los casos. La hipocalcemia transitoria se asoció más frecuentemente a los casos de HPTS, con normalización de los niveles de calcio durante los 6 meses del posoperatorio.

Agradecimientos: por su participación en el trabajo clínico y recolección de datos; al Servicio de Endocrinología, Anatomía patológica, Bioquímica y a la residencia de Cirugía General del Hospital Militar Central 601, Cir. My. Dr. Cosme Argerich.

■ ENGLISH VERSION

Introduction

Hyperparathyroidism (HPT) is an endocrine disorder characterized by excessive secretion of parathyroid hormone (PTH), a hormone that plays a key role in regulating calcium and phosphorus metabolism. This dysfunction can affect mineral homeostasis, with consequences for bone, kidney, and cardiovascular health¹. From a clinical and pathophysiological perspective, HPT can be classified as primary, secondary or tertiary HPT. Primary hyperparathyroidism (PHPT) is a clinical entity characterized by an autonomous and inappropriate production of PTH, generally associated with single adenomas (80%), double or multiple adenomas (5%), parathyroid hyperplasia (10-15%), and parathyroid carcinoma (1-3%). Secondary hyperparathyroidism (SHPT) occurs as a compensatory response to persistent hypocalcemia, usually secondary to kidney dysfunction or vitamin D deficiency. Persistent hypocalcemia can cause an increase in autonomous PTH secretion, even when the underlying condition is treated (such as in kidney transplantation). This phenomenon is known as tertiary hyperparathyroidism (THPT)².

The aim of this presentation was to describe the short- and mid-term results of surgical treatment in patients undergoing surgery for PHPT, SHPT, and THPT.

Material and methods

We conducted an observational and retrospective cohort study. The medical records of patients diagnosed with HPT who underwent surgery between January 2018 and April 2025 were analyzed. The inclusion criteria were patients with a confirmed biochemical diagnosis of PHPT, SHPT or THPT who were refractory to medical treatment³ and candidates for surgical treatment according to the criteria by Bilezikian et al. for the management of PHPT⁴, the KDIGO (Kidney Disease Improving Global Outcomes) guidelines, and the criteria of the American Association of Endocrine Surgeons (AAES) for secondary and tertiary HPT⁵.

Medical records, databases, film archives, and pathology reports were accessed.

The discrete variables analyzed included the total number of patients, age, type of approach (unilateral/bilateral or endoscopic neck exploration), and technique used (unilateral minimally invasive parathyroidectomy, subtotal parathyroidectomy or total parathyroidectomy with autotransplantation). The continuous variables analyzed included the percentage of postoperative complications, such as temporary/permanent hypocalcemia, hypoparathyroidism, mental nerve neuropathy, suffocating hematoma, ecchymosis, and temporary dysphonia. The following are the standard reference values for the biochemical tests used, as determined by the laboratory where the study was conducted: total calcium, 8.2-10.5 mg/dL; ionized calcium, 3.5-5.5 mg/dL; and PTH, 15-65 pg/mL. Temporary hypocalcemia is defined as a decline in serum calcium levels that resolves either spontaneously or with treatment, lasting less than 6 months. Permanent hypocalcemia is defined as persistent, low serum calcium levels for more than 6 months and is usually associated with low or absent PTH⁶.

The first-line imaging tests used for localizing PHPT were combined dual-phase parathyroid scintigraphy with ^{99m}Tc-Sestamibi and parathyroid ultrasound. In cases of discordant results, second-line imaging methods were employed⁷. For SHPT and THPT, at least one imaging test (usually parathyroid ultrasound) was performed.

Intraoperative neuromonitoring (IONM), frozen section, and intraoperative parathyroid hormone (ioPTH) measurement were used in all cases. For the transoral endoscopic parathyroidectomy vestibular approach (TOEPVA), the following equipment was used: an endoscopy tower (4K), 5° and 10° endoscopes, an energy-based vessel sealing device, conventional endoscopic instruments, and 5- and 10-mm trocars⁸.

Intraoperative indocyanine green was used in 18 patients to visualize parathyroid tissue and assess vascular perfusion in cases of partial resection (subtotal parathyroidectomy).

The project was approved by the Committee

on Ethics of Hospital Militar Central. The authors obtained informed consent from the patients referenced in this article for the publication of the case and the photographic illustration. This document is in the possession of the corresponding author. The bibliographic search was conducted using artificial intelligence.

Results

A total of 37 patients were included. Mean age was 59 years (range 41-77); and 31 (83.7%) were female. Primary HPT occurred in 29 cases (78.4%); 27 were due to single parathyroid adenoma, one case had a histological diagnosis of parathyroid hyperplasia, and one case was a parathyroid carcinoma.

There were 2 cases (18.9%) of SHPT, all of which had a history of chronic kidney disease and showed diffuse parathyroid hyperplasia on histopathology. There was also 1 case (2.7%) of THPT with a history of kidney transplantation and nodular hyperplasia of two parathyroid glands. The diagnoses had histopathological confirmation.

In the 27 cases of PHPT due to single overactive adenoma, the surgical approach was TOEPVA in 11 cases, minimally invasive unilateral neck exploration in 11, and bilateral exploration in 5 due to concomitant thyroid gland disease that required total thyroidectomy. In one case of suspected multiglandular parathyroid disease requiring bilateral exploration, a subtotal

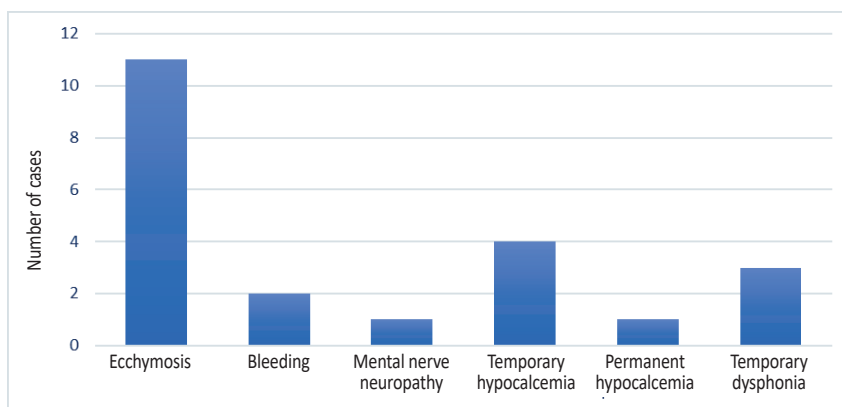
parathyroidectomy was performed. The postoperative histopathological diagnosis was parathyroid hyperplasia. In another case with parathyroid cancer, bilateral exploration was performed with right inferior parathyroidectomy, central and lateral neck dissection, and thymectomy with en bloc resection. The histopathological examination revealed chief cell parathyroid carcinoma, which was staged as localized. Forty days after surgery, there was no clinical or biochemical evidence of disease.

In SHPT ($n = 7$), all the cases underwent bilateral neck exploration, and 5 patients required subtotal parathyroidectomy. Two patients underwent a total parathyroidectomy with parathyroid tissue reimplantation (autotransplantation) into the muscles of the non-dominant forearm due to the uncertain viability of the remaining glandular tissue. At the time of surgery, cryopreservation techniques were not available.

In the case of THPT, bilateral neck exploration was performed and two parathyroid glands were excised. The pathological examination revealed nodular hyperplasia.

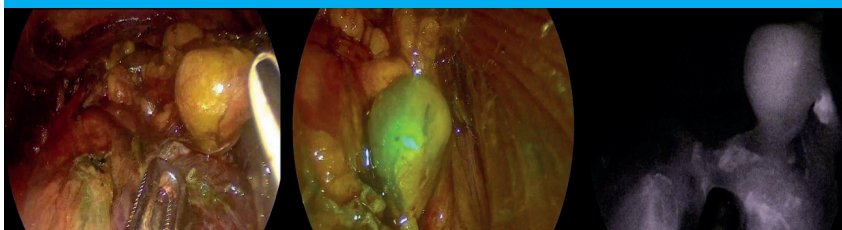
During follow-up, serum calcium levels normalized in 32 patients (86.5%) within 30 days of surgery. Four patients with SHPT (two with subtotal parathyroidectomy and two with total parathyroidectomy with autotransplantation) experienced temporary hypocalcemia (10.8%), which normalized within the first six months after surgery. One female patient (2.7%) had persistent hypocalcemia

■ FIGURE 1



Frequency of complications reported in the series

■ FIGURE 2



A. Parathyroid adenoma (PA) under 4K endoscopic visualization (black arrow) prior to indocyanine green injection. B. PA (black arrowhead) with indocyanine green. C. Monochrome photograph of the PA (white arrow)

associated with hypoparathyroidism. This patient had PHPT due to a parathyroid adenoma and underwent right inferior parathyroidectomy and total thyroidectomy for concomitant thyroid disease. During the procedure, an ectopic parathyroid gland was found in the left thyroid lobe (Fig. 1).

Of the 11 patients undergoing TOEPVA, all of them developed ecchymosis (29.7%) and 4 patients (10.8%) presented temporary mental nerve neuropathy. None of the patients developed surgical site infection. Two cases required conversion to minimally invasive neck dissection, one due to a retroesophageal ectopic location and the other due to bleeding.

Bleeding occurred in 2 patients (5.4%), with one intraoperative case during TOEPVA. The other case occurred after open surgery with a suffocating hematoma that required reoperation and hemostasis. Three patients (8.1%) developed temporary dysphonia, with no reports of permanent dysphonia.

Intraoperative PTH was measured in all cases in the series. In the 29 cases of PHPT, PTH declined at least 50% from the highest of values measured before the incision or resection in a sample drawn 10 minutes after removal of the overactive glands⁹. In cases of SHPT and THPT, PTH levels decreased by 70-80% in all patients compared to baseline values¹⁰.

Intravenous indocyanine green was utilized in 18 patients (51.4%). This technical tool contributed to identifying the gland and preserving its perfusion, with no complications reported in our study¹¹ (Fig. 2).

Discussion

Hyperparathyroidism is a common endocrine disorder with different presentations depending on its etiopathogenesis. The disease is characterized by elevated serum PTH levels with impaired calcium and phosphorus metabolism.

The integration of the surgical experience of PHPT, SHPT, and THPT into a single study represents a challenge due to the versatility of the etiopathogenesis, clinical presentation, and diagnostic and therapeutic algorithms. This results in a complex, heterogeneous condition that requires a multidisciplinary approach.

Single adenoma is the most common presentation of PHPT, while multiglandular parathyroid disease and parathyroid carcinoma are less common^{9,10}. The diagnosis is made by biochemical workup and surgery is the definitive treatment^{7,11,12}. Imaging tests play a pivotal role in PHPT for localizing PTH production sites and planning surgical strategy. At least two concordant parathyroid localization tests are recommended, preferably combined dual-phase parathyroid scintigraphy with ^{99m}Tc-Sestamibi and parathyroid ultrasound⁷. Second-line imaging tests, such as F18-choline PET/CT, computed tomography, or four-dimensional flow magnetic resonance

imaging, are indicated in cases of discordant results⁷. Imaging tests also play an important role in cases of recurrent/persistent disease and help to detect ectopic locations^{12,13}.

The surgical options are four-gland neck exploration or selective parathyroidectomy. Technological advances in imaging tests allow for more accurate localization of parathyroid adenomas. These techniques include ablative surgery, such as radiofrequency, ethanol, or microwave ablation¹⁴, minimally invasive techniques, such as unilateral minimally invasive parathyroidectomy (MIP)¹⁵ or TOEPVA to achieve better cosmetic results with minimal scarring without affecting treatment efficacy¹⁶.

In our previous publication, we validated TOEPVA as an innovative strategy for the treatment of PHPT in selected cases⁸. Studies such as the one by Sabuncuoglu et al.¹⁷ demonstrate comparable results to conventional approaches in terms of biochemical control, with excellent aesthetic acceptance by patients. According to several authors in the field of radiofrequency ablation, the method is a suitable option for the functional control of parathyroid disease in patients who are at high surgical risk or who refuse surgery.

Conversely, conventional approaches remain necessary in cases of multiglandular parathyroid disease or in SHPT and THPT, where bilateral neck exploration is required¹⁸. These cases generally necessitate more extensive neck exploration, which may include subtotal or total parathyroidectomy with autotransplantation (with cryopreservation, if feasible)^{18,19}.

In our series, there were 5 cases of hypocalcemia (13.5%): 4 occurred in patients with SHPT with temporary hypocalcemia, and one patient remained with permanent hypocalcemia. Temporary hypoparathyroidism is one of the most common complications following parathyroidectomy for SHPT. The abrupt decrease in PTH induces bone resorption by osteoclasts without affecting osteoblastic activity, thereby generating an increase in bone uptake of calcium, phosphate, and magnesium. This drop is usually temporary and recovers as the remaining glandular tissue recovers its function²⁰ and occurs in up to 60% of patients with total or subtotal resections²¹.

The availability of recurrent laryngeal nerve neuromonitoring, fluorescence-guided angiography, frozen section examination, and ioPTH measurement has made the management of this complex condition safer and more effective²². The selection and combination of these tools will be determined by the specific clinical case, the availability of each center, and the expertise of the surgical team.

The use of IONM of the recurrent laryngeal nerve (RLN) has proven to be an effective tool for reducing the risk of nerve injury, particularly in surgery for SHPT and persistent/recurrent cases with previous surgeries²³. While its usefulness in PHPT remains a

subject of debate, other authors support its use as a safety measure to prevent RLN injuries during surgery, providing real-time feedback on nerve integrity²⁴.

The use of indocyanine green during this study helped locate and identify adenomas in cases of PHPT¹¹ and preserve the parathyroid glands when planning subtotal parathyroidectomies. It also allowed intraoperative visualization of blood supply²⁵, although its use remains experimental. Further research in the form of prospective randomized studies will be required to make a systematic recommendation.

Intraoperative frozen-section biopsy is a useful tool for confirming the nature of parathyroid tissue, especially in SHPT and THPT, where multiglandular parathyroid disease is a common finding²⁶. However, the sensitivity and specificity of the method are limited, and the role of pathologists is crucial. The combination of frozen-section biopsy and rapid PTH measurement has become established as the standard of safety in surgery for PHPT, allowing for confirmation of successful resection with a PTH decline > 50% from

baseline 10 minutes after excision (Miami criteria)⁷. Various studies, such as that by Khan et al.²⁷, confirm that this method reduces the rate of surgical failures and minimizes unnecessary explorations.

Surgical treatment for hyperparathyroidism remains the definitive treatment in most cases.

In conclusion, the utilization of the aforementioned techniques in the series presented did not result in significant complications during surgical intervention and facilitated the normalization of serum calcium levels in the majority of cases. Temporary hypocalcemia was more frequently associated with SHPT, with calcium levels returning to normal within 6 months after surgery.

Acknowledgments: We are grateful to the Department of Endocrinology, Department of Pathological Anatomy, Laboratory and Residency in General Surgery of the Hospital Militar Central 601, Cir. Mayor Dr. Cosme Argerich for their participation in the study and data collection.

Referencias bibliográficas /References

- Muñoz Garach A, García Martín A, Muñoz Torres M. Alteraciones del metabolismo fosfocálcico. Hipercalcemia. Hiperparatiroidismo. Elsevier. Programa de formación médica 2016; 12(16):893-9. DOI:10.1016/J.MED.2016.07.002.
- Cannata-Andía JB, Santamaría I. Etiopatogenia del hiperparatiroidismo primario, secundario y terciario: implicaciones de los cambios moleculares en el fracaso terapéutico. Nefrología. 2002; 22(2):93-102.
- Tominaga Y, Matsuoka S, Uno N, Sato T. Parathyroidectomy for secondary hyperparathyroidism in the era of calcimimetics. Ther Apher Dial. 2008;12 (Suppl 1):S21-6. doi: 10.1111/j.1744-9987.2008.00627.x.
- Kidney Disease: Improving Global Outcomes (KDIGO) CKD-MBD Update Work Group. KDIGO 2017 Clinical Practice Guideline Update for the Diagnosis, Evaluation, Prevention, and Treatment of Chronic Kidney Disease—Mineral and Bone Disorder (CKD-MBD). Kidney Int (Suppl. 2011). 2017;7(1):1-59. doi:10.1016/j.kisu.2017.04.001.
- Wilhelm SM, Wang TS, Ruan DT, Lee JA, Asa SL, Duh QY, et al. The American Association of Endocrine Surgeons Guidelines for Definitive Management of Secondary and Tertiary Hyperparathyroidism. Ann Surg. 2016;263(5):976-83. doi:10.1097/SLA.0000000000001390.
- Qin Y, Sun W, Wang Z, Dong W, He L, Zhang T, et al. A Metaanalysis of Risk Factors for Transient and Permanent Hypocalcemia after Total Thyroidectomy. Front Oncol. 2021; 10(614089):1-11. DOI: 10.3389/fonc.2020.614089.
- Ciscar Belles AM, De Bonilla Candau M, Serres Créixams X. Cirugía radioguiada mínimamente invasiva de paratiroides. En: Novelli JL, Serres Créixams X, Batellés SM, Brunás OM, editores. Paratiroides: localización por imágenes y tratamiento mini invasivo. Rosario: Editorial UNR; 2024. pp.129-44.
- Zalazar AM, Rossi JL, Santucho Saravia F. Paratiroidectomía transoral endoscópica por abordaje vestibular: experiencia inicial en la Argentina. Rev Argent Cirug. 2021;113(2):229-34. https://doi.org/10.25132/raac.v113.n2.1504.ei
- Carneiro DM, Solorzano CC, Nader MC, Ramírez M, Irvin GL III. Comparison of intraoperative iPTH assay (QPTH) criteria in guiding parathyroidectomy: which criterion is the most accurate? Surgery. 2003;134(6):973-9. https://doi.org/10.1016/j.surg.2003.06.001
- Pitt SC, Panneerselvan R, Chen H, Sippel RS. Secondary and tertiary hyperparathyroidism: the utility of iPTH monitoring. World J Surg. 2010;34(6):1343-9. doi: 10.1007/s00268-010-0575-4.
- Pina LN, Montesinos MF, López Quintana A, Norte MF, Dip FD, Sinagra DL. Paratiroidectomía endoscópica transoral por vía vestibular (TOEPA) guiada por fluorescencia como tratamiento de tumor paratiroideo atípico gigante. Rev Argent Cirug. 2025;117(2):1-3.dx. doi.org/10.25132/raac.v117.n2.1856.
- Villasboas Rosciolesi D, García Burillo A. Centellograma [99Tc] Tc-METOXI-ISOBUTIL-ISONITRILLO ([9mTc] Tc-MIBI), [99Tc] Tc-MIBI SPECT/TC. En: Novelli JL, Serres Créixams X, Batellés SM, Brunás OM, editores. Paratiroides: localización por imágenes y tratamiento mini invasivo. Rosario: Editorial UNR; 2024. pp.85-95.
- Batallés SM. Tomografía computada multislice y resonancia magnética para la localización de adenomas de paratiroides. En: Novelli JL, Serres Créixams X, Batellés SM, Brunás OM, editores. Paratiroides: localización por imágenes y tratamiento mini invasivo. Rosario: Editorial UNR; 2024. pp.97-108.
- Garrido Pareja F, Pérez Naranjo P, Cabrera Peña A, Redondo Olmedilla MD. Radiofrecuencia en el tratamiento del adenoma paratiroideo. En: Batallés S. M., Serrés Créixams X., Novelli JL., editores. Radiofrecuencia. Ablación del nódulo tiroideo. Rosario: Editorial UNR; 2022. pp.157-65.
- Novelli JL. Paratiroidectomía mini invasiva clásica. En: Novelli JL, Serres Créixams X, Batellés SM, Brunás OM, editores. Paratiroides: localización por imágenes y tratamiento mini invasivo. Rosario: Editorial UNR; 2024. pp.177-85.
- Sasanakietkul T, Jitpratoom P, Anuwong A. Transoral endoscopic parathyroidectomy vestibular approach: a novel scarless parathyroidsurgery. Surg Endosc. 2017; 31:3755-63. DOI: 10.1007/s00464-016-5397-5.
- Sabuncuoglu MZ, Sozen İ, Zihni İ, Celik G, Eryılmaz NI, Dal FN, et al. Comparative analysis of transoral endoscopic parathyroidectomy vestibular approach and focused open surgery for primary hyperparathyroidism treatment: A single center experience. Med Sci Monit. 2024; 16(30): e944128. DOI:10.12659/MSM.944128.
- Dream S, Kuo LE, Kuo JH, Sprague SM, Nwariaku FE, Wolf M. The American Association of Endocrine Surgeons Guidelines for the Definitive Surgical Management of Secondary and Tertiary Renal Hyperparathyroidism. Ann Surg. 2022; 276(3):e141-e176. DOI: 10.1097/SLA.0000000000005522.
- Caccitolo, J, et al. The current role of parathyroid cryopreservation and autotransplantation in parathyroid surgery: An institutional experience. Surgery. 1997; 122(Issue 6): 1062- 7.
- Cerezo Arillo AM, Martín Iglesias D, López Martínez S, Alramadan M, Pérez-Crespo Cano J. Hipocalcemia severa postquirúrgica secundaria a síndrome de huesos hambrientos e hipovitaminosis D. Rev Lab Clin. 2014;7(3):147-50. doi:10.1016/j.labcli.2014.05.001.
- Tominaga Y, Matsuoka S, Uno N, Sato T. Parathyroidectomy for

- secondary hyperparathyroidism in chronic renal failure: 35 years of experience with 3,000 cases. *J Am Coll Surg.* 2001;193(1):29-36.
22. Lew JJ, Solorzano CC. Surgical management of primary hyperparathyroidism: state of the art. *Surg Clin North Am.* 2009;89(5):1205-25. doi: 10.1016/j.suc.2009.06.014.
23. Phelan E, Schneider R, Lorenz K, Dralle H, Kamani D, Potenza A, et al. Continuous vagal IONM prevents recurrent laryngeal nerve paralysis by revealing initial EMG changes of impending neuropraxic injury: a prospective, multicenter study. *Laryngoscope.* 2014; 124(7):1498-505. DOI:10.1002/lary.24550.
24. Mu Y, Bian X, Yang J, Li Y, Zhang Y, Dionigi G, Zhao Y, Sun H. Recurrent laryngeal nerve monitoring versus non-monitoring in parathyroid surgery. *Front Endocrinol (Lausanne).* 2023;14:1299943. doi: 10.3389/fendo.2023.1299943.
25. DeLong JC, Ward E, Lwin T, Kelly K, Horgan S, Bouvet M, et al. Indocyanine Green fluorescence-guided parathyroidectomy for primary hyperparathyroidism. *Surgery.* 2017; 163(2):388-92. DOI:10.1016/j.surg.2017.08.018.
26. Hiramitsu T, Hasegawa Y, Futamura K, Okada M, Goto N, Tanaka Y, et al. Treatment for secondary hyperparathyroidism focusing on parathyroidectomy. *Front Endocrinol (Lausanne).* 2023;20(14):1169793. DOI:10.3389/fendo.2023.1169793.
27. Khan ZF, Lew JJ. Intraoperative Parathyroid Hormone Monitoring in the Surgical Management of Sporadic Primary Hyperparathyroidism. *Endocrinol Metab (Seoul).* 2019; 34(4):327-39. DOI: 10.3803/EnM.2019.34.4.327. PMID: 31884732; PMCID: PMC6935782.