

Utilidad de la linfografía intranodal con Lipiodol® para el tratamiento de la ascitis quilosa en posoperatorio de aneurisma de aorta abdominal

Intranodal lymphangiography with Lipiodol® for the management of postoperative chylous ascites after abdominal aortic aneurysm surgery

Bernardo Lattanzio¹ , Robertino Bevacqua² , Ramiro Malagrini³ , Guillermo Eisele⁴ , Mariano Norese² 

1. Unidad de Cuidados Intensivos.
2. Servicio de Cirugía Vascular.
3. Servicio de Diagnóstico por imágenes, Diagnóstico Maipú DASA.
4. Unidad de Cardiología Intervencionista.

Clínica Bazterrica.
Ciudad Autónoma de Buenos Aires. Argentina

Los autores declaran no tener conflictos de interés.

Conflicts of interest
None declared.

Correspondencia
Correspondence:
Mariano Norese
E-mail:
marianonorese@
hotmail.com

RESUMEN

La ascitis quilosa es una complicación posoperatoria infrecuente de cirugías abdominales y/o pélvicas por lesión inadvertida de los vasos linfáticos durante la cirugía. Se presenta una mujer de 75 años con aneurisma de aorta abdominal infrarrenal en quien se descartó el tratamiento endovascular por anatomía vascular desfavorable, y se realizó un reemplazo protésico aortobiiliaco, que requirió ligadura de la vena renal izquierda para posibilitar el clampeo aórtico-infrarrenal. A la semana, a causa de fiebre persistente y colección periprotésica en la tomografía computarizada, se realizó un *bypass* axilobifemoral y desmantelamiento de prótesis aórtica. El cuarto día posquirúrgico presentó débito lechoso por los drenajes abdominales con triglicéridos de 394 mg/dL. Con diagnóstico de ascitis quilosa y ante el fracaso del tratamiento conservador inicial, se efectuó una linfografía intranodal con Lipiodol®, lo que logró la disminución progresiva del débito linfático hasta agotarse a los 14 días, y se evitó una nueva intervención quirúrgica.

■ **Palabras clave:** ascitis quilosa, fístula linfática posoperatoria, linfografía intranodal, Lipiodol.

ABSTRACT

Chylous ascites is a rare complication after abdominal and/or pelvic surgery due to inadvertent injury to the lymphatic vessels during the procedure. We report the case of a 75-year-old female patient with an infrarenal abdominal aortic aneurysm with unfavourable vascular anatomy. For this reason, endovascular treatment was not indicated and she underwent aortobi-iliac prosthetic reconstruction requiring ligation of the left renal vein to place an infrarenal clamp. One week later, due to persistent fever and the presence of periprosthetic fluid collection on a computed tomography scan, an axilobifemoral bypass was performed and the aortic prosthesis was removed. On postoperative day 4, a milky output containing 394 mg/dL of triglycerides was discharged through the abdominal drains. A diagnosis of chylous ascites was made. As conservative management failed, intranodal lymphangiography with Lipiodol® was performed, which resulted in a progressive decrease in lymphatic output until it finally stopped after 14 days, avoiding additional surgical intervention.

■ **Keywords:** chylous ascites, postoperative lymphatic leakage, intranodal lymphangiography, Lipiodol.

Recibido | Received
04-09-24
Aceptado | Accepted
17-12-24

ID ORCID: Bernardo Lattanzio, 0009-0003-7629-7146; Robertino Bevacqua, 0000-0001-5435-2990; Ramiro Malagrini, 0000-0002-9747-8582; Guillermo Eisele, 0000-0002-8181-0448; Mariano Norese, 0000-0001-8820-5390

La ascitis quilosa es la acumulación de quilo en la cavidad peritoneal y puede presentarse como una complicación infrecuente en el posquirúrgico de una cirugía abdominal o pelviana o de ambas. La linfografía ecoguiada intranodal con Lipiodol es una alternativa terapéutica cuando fracasa el tratamiento conservador¹.

Se presenta una mujer de 75 años, hipertensa, tabaquista, dislipémica y con stents ilíacos por claudicación intermitente 4 años antes.

Se diagnosticó un aneurisma de aorta abdominal infrarrenal de 5,5 cm de diámetro con cuello cónico, corto (< 5 mm) y de pequeño diámetro (12 mm), por lo que se descartó el tratamiento endovascular. Se realizó, por abordaje transperitoneal, el reemplazo aortobiiliaco con prótesis bifurcada de poliéster, que requirió ligadura de vena renal izquierda para el clampeo (pinzamiento) aórtico-infrarrenal.

En el posoperatorio presentó *shock* con disfunción sistólica transitoria (patrón ecocardiográfico de Takotsubo), que requirió vasopresores e inotrópicos. A la semana evolucionó con fiebre persistente y encefalopatía; la tomografía computarizada (TC) con contraste mostró una colección periprotésica aórtica con burbujas de aire (Fig. 1). Con diagnóstico presuntivo de infección del sitio quirúrgico se realizó un *bypass* extraanatómico axilobifemoral con prótesis de politetrafluoroetileno (PTFE) anillada y el posterior desmantelamiento de la prótesis aórtica con drenaje de la colección purulenta periprotésica. Durante la exploración no se encontró isquemia mesentérica y/o colónica ni lesiones duodenales inadvertidas. La paciente evolucionó afebril, con mejoría del estado neurológico, suspensión de vasoactivos y de la asistencia respiratoria mecánica. Al cuarto día presentó débito lechoso de

450 mL/24 h con triglicéridos de 394 mg/dL por los drenajes abdominales. Los cultivos de la colección, la prótesis y hemocultivos fueron negativos.

Se interpretó como ascitis quillosa secundaria a fístula linfática posquirúrgica. Se decidió tratamiento conservador, con suspensión de la ingesta oral, y alimentación parenteral, sumado a análogos de la somatostatina (octeotrida). La respuesta inicial fue buena, con descenso del volumen (< 50mL/24 h) y el nivel de triglicéridos (117 mg/dL) en los drenajes, pero, a las 3 semanas, al reiniciar la ingesta oral reapareció el débito quilloso con triglicéridos 283 mg/dL y 500 mL/24 horas.

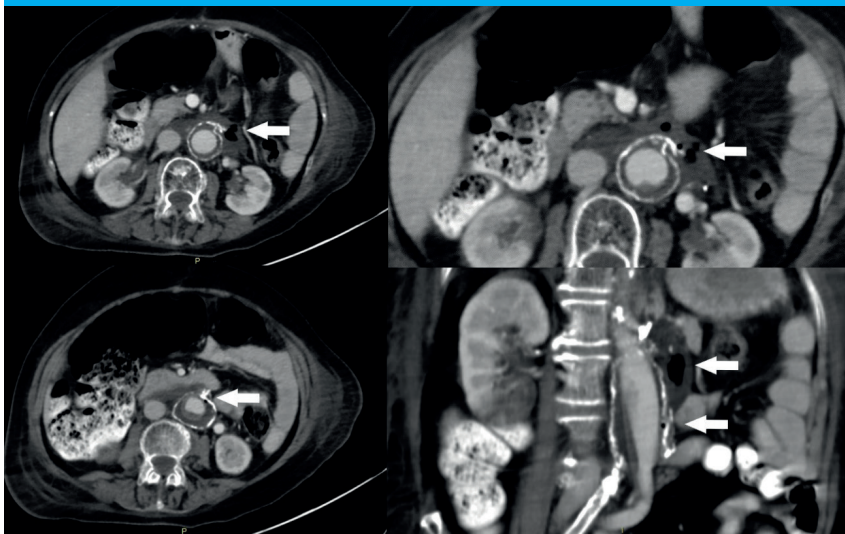
A causa de la respuesta refractaria al tratamiento conservador se realizó una linfografía intranodal por punción ecoguiada inguinal bilateral con aguja de punción lumbar (PL) 25 G e inyección de 16 mL de Lipiodol (Lipiodol® Ultra Fluido, Guerbet, Francia), bajo

radioscopia. Se estudió la progresión del Lipiodol por TC sin identificarse fuga de contraste o colección residual (Fig. 2). La paciente evolucionó con disminución progresiva del débito de la fístula linfática hasta agotarse definitivamente a los 14 días.

En el seguimiento ambulatorio, la paciente tuvo diagnóstico de enfermedad de Parkinson, con rigidez, y marcados trastornos deglutorios con requerimiento de gastroyeyunostomía endoscópica. Falleció a los 7 meses por un episodio de broncoaspiración.

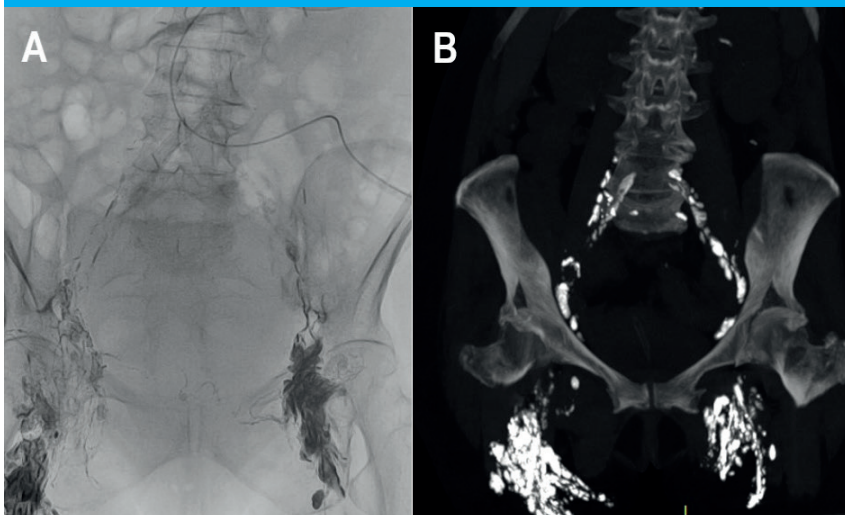
Las causas más comunes de ascitis quillosa en adultos son oncológicas o como complicación infrecuente de cirugías abdominales y/o pelvianas. También se ha descrito en patologías inflamatorias (pancreatitis, pericarditis constrictiva) e infecciosas (tuberculosis y filarisis), posradioterapia abdominal y en la cirrosis hepática. La ascitis quillosa se produce por obstrucción

■ FIGURA 1



Tomografía computarizada de abdomen y pelvis con contraste. Se observa colección periprotésica aórtica con burbujas de aire.

■ FIGURA 2



A. Linfografía intranodal por punción ecoguiada inguinal bilateral con Lipiodol. B. Tomografía computarizada de abdomen y pelvis con progresión del Lipiodol, sin identificarse fuga en el seguimiento.

linfática en las neoplasias o procesos inflamatorios, mientras que en los posquirúrgicos se debe a la lesión inadvertida de los vasos linfáticos durante la cirugía.

Las cirugías que se asocian a esta complicación son resecciones oncológicas con amplias linfadenectomías retroperitoneales, el trasplante renal (TR), la nefrectomía laparoscópica de donante vivo para TR (por la extensa disección para procurar una longitud adecuada de vasos renales) y la cirugía de la aorta abdominal^{1,2}.

La manifestación clínica es la distensión abdominal no dolorosa, aunque en pacientes posquirúrgicos se presenta con líquido lechoso por los drenajes. El diagnóstico de ascitis quilosa se establece con triglicéridos superiores a 200 mg/dL en el líquido intraabdominal.

El quilo está compuesto por grasas, fundamentalmente triglicéridos, proteínas y linfocitos, por lo que la pérdida continua de quilo genera deterioro nutricional e inmunológico en los pacientes. Si bien el pronóstico depende de la etiología, la ascitis quilosa aumenta la morbimortalidad y prolonga la internación hospitalaria^{1,2}.

En el manejo de la ascitis quilosa es fundamental tratar la causa subyacente. Cuando no se identifica etiología o en los casos de ascitis quilosa posquirúrgicas, deben considerarse diferentes terapéuticas. Aunque no hay guías disponibles, la mayoría de las series recomienda el tratamiento inicial conservador para reducir la formación de linfa, mantener el estado nutricional con una dieta alta en proteínas y libre de grasas; pueden darse triglicéridos de cadena media, que se absorben directamente en el sistema venoso portal sin pasar por el sistema linfático. En pacientes que no responden, se indica nutrición parenteral total asociada a los análogos de somatostatina para reducir la producción de quilo². El manejo conservador es eficaz en la mayoría de los casos si la ascitis es menor de 500 mL/día; cuando fracasa o en ascitis de más de 1000 mL/día, debe considerarse la linfografía con embolización o sin ella.

La técnica de abordaje linfático para tratar el quilotórax y la ascitis quilosa fue propuesta en 1998 por Cope y cols.³; a partir de la linfografía intranodal realizada en 2011 por Rajebi y cols. hubo un gran desarrollo del intervencionismo linfático⁴.

La linfografía es el método de elección para delinear la anatomía del sistema linfático y localizar la fuga en pelvis, retroperitoneo y linfáticos centrales. La modalidad "intranodal" disminuye el tiempo de procedimiento, la dosis de radiación y el volumen de kontras-

te con respecto a la linfografía tradicional, que implica la canulación de los vasos linfáticos pedios. Además, la linfografía puede ser terapéutica, ya que el Lipiodol, medio de contraste empleado, induce una reacción inflamatoria y granulomatosa durante su extravasación, que permite el sellado de las fugas linfáticas pequeñas².

El uso de la TC en los días posteriores a la linfografía permite identificar fugas que se evidencian tardíamente, descartar colecciones y caracterizar la anatomía linfática para futuras intervenciones.

En dos revisiones bibliográficas de linfografía con embolización o sin ella se observó que la linfografía con Lipiodol tuvo éxito clínico en un 55-67%, frente a un 70-89% en pacientes sometidos a linfografía más embolización con *coils*, cianocrilato, u otros agentes esclerosantes^{5,6}.

La experiencia de intervencionismo en el tratamiento de la ascitis quilosa posoperatoria está limitada a informes de casos y pequeñas series retrospectivas, por lo infrecuente de esta complicación. Majdalany y cols., en un estudio multicéntrico de 21 pacientes con ascitis quilosa iatrogénicas, utilizando diferentes técnicas y materiales de embolización linfática, informaron un éxito clínico en el 86% de los casos, con ausencia de drenaje de quilo a los 15 días⁵. Verhaeghe y cols. informaron, acerca de 34 pacientes con linfocelo y/o ascitis quilosa posquirúrgica que fueron tratados exclusivamente con linfografía intranodal con Lipiodol, un éxito clínico en el 88% de los casos, con promedio de 1,4 intervenciones por pacientes (rango 1-3)¹. Si bien la linfografía intranodal con Lipiodol demostró baja tasa de complicaciones, se debe prestar atención a pacientes con shunt cardíaco derecho-izquierdo o con insuficiencia respiratoria, por el eventual riesgo de causar embolia cerebral o de agravar la enfermedad pulmonar por embolia de Lipiodol.

Las limitaciones de la linfografía intranodal incluyen las lesiones linfáticas a nivel de la cisterna de Pecquet y más cefálicas, o cuando la identificación anterógrada de la fuga linfática fracasa; en estos casos puede utilizarse para diagnóstico y tratamiento un abordaje retrógrado transvenoso subclavio con cateterización selectiva del conducto torácico²⁻⁵. La cirugía (laparoscópica o convencional), para el clipado o ligadura linfática, se reserva para casos en los que fracasaron otros tratamientos.

En resumen, la linfografía ecoguiada intranodal con Lipiodol es una alternativa terapéutica en ascitis quilosa posoperatoria refractaria al tratamiento conservador, que puede evitar la reintervención quirúrgica.

■ ENGLISH VERSION

Chylous ascites is an intraperitoneal collection of chyle and is a rare complication following abdominal or pelvic surgery. Ultrasound-guided intranodal lipiodol lymphangiography is a therapeutic option when conservative treatment fails¹.

We report the case of a 75-year-old female patient, current smoker, with a history of hypertension, dyslipidemia and placement of stents in the iliac arteries due to intermittent claudication 4 years before consultation.

She was diagnosed with an infrarenal abdominal aortic aneurysm with a diameter of 5.5 cm and a short conical neck (< 5 mm) with a diameter of 12 mm. For this reason, endovascular treatment was not indicated. The patient underwent aortobi-iliac prosthetic reconstruction with a bifurcated polyester graft via transperitoneal approach with ligation of the left renal vein to place a clamp the infrarenal aorta.

During the postoperative period, the patient developed shock requiring the use of pressor agents and inotropic drugs with transient systolic dysfunction and a tako-tsubo pattern on echocardiography. One week later, she developed persistent fever and encephalopathy; a contrast-enhanced computed tomography (CT) scan showed a periprosthetic fluid collection with air bubbles (Fig. 1). A presumptive diagnosis of surgical site infection was made. An extra-anatomic axillobifemoral bypass was performed with a ringed polytetrafluoroethylene (PTFE) graft, the aortic prosthesis was removed, and the periprosthetic purulent collection was drained. On surgical exploration there was no evidence of mesenteric and/or colonic ischemia or inadvertent duodenal lesions. The patient evolved with absence of fever and improved neurological status. The pressor agents were stopped and she was weaned from mechanical ventilation. On postoperative day 4, a milky output of 450 mL/24 h containing 394 mg/dL of triglycerides was discharged through the abdominal drains. Blood cultures and cultures from the collection and prosthesis were negative.

A diagnosis of chylous ascites secondary to postoperative lymphatic leakage was made. Conservative treatment was decided: enteral feeding was stopped and parenteral feeding was started; treatment included administration of somatostatin analogs (octreotide). The initial response was favorable, with a reduction in output volume (< 50 mL/24 h) and triglyceride level (117 mg/dL). Three weeks later, when oral feeding was resumed, chylous output increased to 500 mL/24 h with triglyceride level of 283 mg/dL.

Because conservative treatment failed, intranodal lymphangiography was performed by ultrasound-guided bilateral puncture of an inguinal lymph node using a 25G lumbar puncture needle and injecting 16 mL of Lipiodol (Lipiodol® Ultra Fluid,

Guerbet, France) under fluoroscopic guidance. Lipiodol progression was evaluated by CT scan and contrast leakage or residual collection was not identified (Fig. 2). The patient evolved with a progressive decrease in the lymphatic leak output until it finally ceased after 14 days.

During follow-up in the outpatient clinic, the patient was diagnosed with Parkinson's disease with rigidity and severe swallowing difficulties requiring endoscopic gastrojejunostomy. She died 7 months later due to aspiration pneumonia.

Chylous ascites in adults is most commonly caused by oncologic conditions or as a rare complication of abdominal and/or pelvic surgeries. It has also been described in cases of inflammation (pancreatitis, constrictive pericarditis) and infections (tuberculosis and filariasis), after abdominal radiation therapy and in liver cirrhosis. Chylous ascites is caused by lymphatic obstruction in neoplasms or inflammatory processes, or as a complication of surgery due to inadvertent injury to the lymphatic vessels.

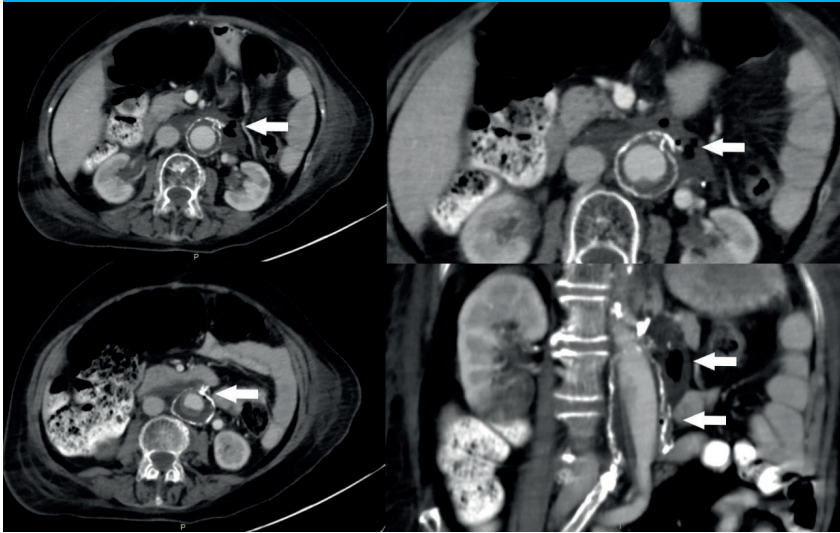
This complication occurs in oncologic resections with extensive retroperitoneal lymphadenectomies, renal transplantation (RT), laparoscopic living donor nephrectomy for RT (due to extensive dissection to preserve the length of the renal vessels), and abdominal aorta surgery^{1,2}.

The clinical presentation is non-tender abdominal distension. Patients who have undergone surgery present with milky fluid from the drains. The diagnosis of chylous ascites is made when the triglyceride level in the intra-abdominal fluid is > 200 mg/dL.

Chyle is made up of fats, mainly triglycerides, proteins and lymphocytes. Therefore, the continuous loss of chyle leads to nutritional and immunological deterioration in patients. Although the prognosis depends on the etiology, chylous ascites increases morbidity and mortality and prolongs length of hospital stay^{1,2}.

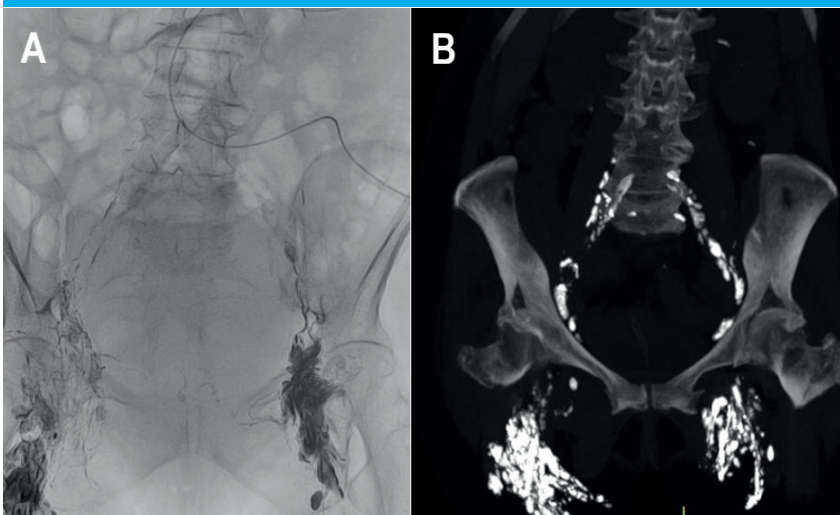
Management of chylous ascites requires treatment of the underlying cause. When the etiology is not identified or in cases of postoperative chylous ascites, different therapies should be considered. Although there are no guidelines, most series recommend initial conservative management to reduce lymph formation and maintain nutritional status with a high-protein, low-fat diet. Medium-chain triglycerides, which are absorbed directly into the portal venous system without passing through the lymphatic system, may be administered. In unresponsive patients, total parenteral nutrition associated with somatostatin analogs is indicated to reduce chyle production². Conservative management is effective in most cases when ascites is less than 500 mL/day. If this fails, or if ascites is greater than 1000 mL/day, lymphangiography with or without embolization should be considered.

■ FIGURA 1



Contrast-enhanced computed tomography scan of the abdomen and pelvis. A fluid collection with air bubbles is observed around the aortic graft.

■ FIGURA 2



A. Ultrasound-guided intranodal Lipiodol lymphangiography by bilateral puncture of an inguinal lymph node.

B. Contrast-enhanced computed tomography scan of the abdomen and pelvis. By monitoring Lipiodol progression contrast leakage is not identified.

Lymphatic interventions for chylothorax and chylous ascites were proposed by Cope et al. in 1998³. Since the introduction of intranodal lymphangiography by Rajebi et al. in 2011, lymphatic interventions have evolved rapidly⁴.

Lymphangiography is the method of choice to outline the anatomy of the lymphatic system and to localize the leakage in the pelvis, retroperitoneum and central lymphatic vessels. The intranodal technique reduces procedure time, radiation dose, and contrast volume compared to conventional lymphangiography, which requires cannulation of the pedal lymphatic vessels. In addition, lymphangiography can play a therapeutic role because the contrast agent used, Lipiodol, induces an inflammatory and granulomatous reaction during its extravasation, which makes it possible to seal small lymphatic leaks².

The use of CT in the days following

lymphangiography allows us to identify leaks which become apparent later, rule out collections, and characterize the anatomy of the lymphatic system for future intervention.

Two literature reviews of lymphangiography with or without embolization showed a clinical success rate of 55-67% with Lipiodol compared to 70-89% with lymphography plus embolization with coils, cyanoacrylate, or other sclerosants^{5,6}.

The experience with intervention techniques in the management of postoperative chylous ascites is limited to case reports and small retrospective series due to the rare incidence of this complication. In a multi-center study of 21 patients with iatrogenic chylous ascites, Majdalany et al. reported a clinical success rate of 86% of the cases using different techniques and materials for lymphatic embolization and absence of chylous discharge at 15 days⁵.

Verhaeghe et al. reported a clinical success rate of 88% in 34 patients with postoperative lymphocele and/or chylous ascites who were treated exclusively with intranodal lymphangiography with Lipiodol, with an average of 1.4 interventions per patient (range 1-3)¹. Although intranodal Lipiodol lymphangiography has demonstrated a low complication rate, special care should be taken in patients with right-to-left cardiac shunt or respiratory failure due to the potential risk of cerebral or pulmonary Lipiodol embolism.

Limitations of intranodal lymphangiography include disruption of lymphatic vessels at the level or

upstream of the cisterna chyli or when the lymphatic leak cannot be identified by an antegrade approach. In these cases, a retrograde transvenous subclavian approach with selective catheterization of the thoracic duct can be used for diagnosis and treatment²⁻⁵. The lymphatic defect can be repaired by clip or suture ligation via laparoscopic or conventional surgery when other treatments have failed.

In conclusion, ultrasound-guided intranodal Lipiodol lymphangiography is a therapeutic option for postoperative chylous ascites refractory to conservative management that can avoid surgical reintervention.

Referencias bibliográficas /References

1. Verhaeghe L, Van Holsbeeck A, Bonne L, Claus E, Marrannes J, Vandenbulcke R, et al. Therapeutic lymphangiography with ethiodized oil for the management of lymphoceles and chylous ascites. *Diagn Interv Imaging*. 2023; 104(10):500-5. doi: 10.1016/j.diii.2023.05.003.
2. Rose KM, Huelster HL, Roberts EC, Manley BJ, Gilbert SM, Sexton WJ. Contemporary Management of Chylous Ascites after Retroperitoneal Surgery: Development of an Evidence-Based Treatment Algorithm. *J Urol*. 2022;208(1):53-61. doi: 10.1097/JU.0000000000002494.
3. Cope C. Diagnosis and treatment of postoperative chyle leakage via percutaneous transabdominal catheterization of the cisterna chyli: a preliminary study. *J Vasc Interv Radiol*. 1998;9(5):727-34. doi: 10.1016/s1051-0443(98)70382-3.
4. Rajebi MR, Chaudry G, Padua HM, Dillon B, Yilmaz S, Arnold RW, et al. Intranodal lymphangiography: feasibility and preliminary experience in children. *J Vasc Interv Radiol*. 2011;22(9):1300-5. doi: 10.1016/j.jvir.2011.05.003.
5. Majdalany BS, Khayat M, Downing T, Killoran TP, El-Haddad G, Khaja MS, et al. Lymphatic interventions for isolated, iatrogenic chylous ascites: A multi-institution experience. *Eur J Radiol*. 2018;109:41-7. doi: 10.1016/j.ejrad.2018.10.019.
6. Kim PH, Tsauo J, Shin JH. Lymphangiography with or without Embolization for the Treatment of Postoperative Chylous Ascites. *Ann Vasc Surg*. 2020; 68:351-60. doi: 10.1016/j.avsg.2020.04.063.