

Tratamiento de la diástasis de rectos asociada a hernias de línea media vía TESuR (*Trans-umbilical Endoscopic Sublay Repair*)

Management of diastasis recti associated with midline hernias using TESuR (*Trans-umbilical Endoscopic Sublay Repair*)

Emmanuel E. Sadava , Agustín C. Valinoti 

Sector Cirugía de Paredes Abdominales
Servicio de Cirugía General
Hospital Alemán de Buenos Aires, Argentina

Los autores declaran no tener conflictos de interés.

Conflicts of interest
None declared.

Correspondencia
Correspondence:
Emmanuel E. Sadava
E-mail: esadava@hospitalaleman.com

RESUMEN

Antecedentes: Las hernias de línea media asociadas a diástasis de los músculos rectos anteriores (DRA) son frecuentes y se ha propuesto el tratamiento de ambas patologías simultáneamente para reducir la recurrencia. Las técnicas mínimamente invasivas permiten el tratamiento adecuado con reducción de complicaciones asociadas a la herida quirúrgica; sin embargo, aún no hay consenso acerca de cuál es la mejor técnica.

Objetivo: Evaluar los resultados posoperatorios a corto y mediano plazo de una serie de pacientes con defectos de línea media y DRA tratados con la técnica Trans-umbilical Endoscopic Sublay Repair (TESuR).

Material y método: Se realizó un estudio observacional descriptivo retrospectivo de pacientes a quienes se les aplicó técnica TESuR entre diciembre de 2020 y marzo de 2023, con un seguimiento posoperatorio mínimo de 6 meses. Se analizaron variables demográficas y perioperatorias.

Resultados: En el período de estudio se realizaron 24 reparaciones. Todos los pacientes fueron varones. La edad promedio fue de 57 años (rango 41-81) y el índice de masa corporal (IMC) de 28,9 (21,7- 36,1) kg/m². El área del defecto fue de 8,8 (4-25) cm², con una DRA de 5,1 (3-9) cm. La tasa de complicaciones a 30 días posoperatorios alcanzó el 17% (4/24); todas fueron Clavien-Dindo I. Con un promedio de seguimiento de 18,6 meses (rango 6-25) no se detectaron recidivas herniarias, aunque dos pacientes (8%) presentaron recidiva de la DRA.

Conclusiones: La técnica TESuR presentó una baja morbilidad sin recidivas, por lo que la consideramos una alternativa segura y eficaz para el tratamiento de la DRA asociada a defectos de la línea media.

■ **Palabras clave:** cirugía laparoscópica, cirugía endoscópica, diástasis de rectos, hernia umbilical, malla.

ABSTRACT

Background: Midline hernias associated with diastasis recti abdominis (DRA) are common. Simultaneous treatment of both conditions has been recommended to reduce recurrence. Minimally invasive techniques allow adequate treatment while reducing surgical site complications. However, there is still no consensus regarding the optimal technique.

Objective: The aim of this study was to evaluate the short and mid-term outcomes of Trans-umbilical Endoscopic Sublay Repair (TESuR) in patients with midline defects and DRA.

Material and methods: We conducted a retrospective descriptive observational study of patients undergoing TESuR between December 2020 and May 2023, with a minimum postoperative follow-up of 6 months. The demographic and perioperative variables were analyzed.

Results: A total of 24 procedures were performed during the study period. All the patients were men. Mean age was 57 years (range 41-81) and body mass index (BMI) was 28.9 (21.7- 36.1) kg/m². Mean size of the defect was 8.8 cm² (4-25) with a mean diastasis width of 5 cm (3-9). The rate of complications at 30 days was 17% (4/24) and were all are grade 1 of the Clavien-Dindo classification. After a mean follow-up of 18.6 months (range 6-25), there were no hernia recurrences, although 2 patients (8%) had a recurrence of DRA.

Conclusions: TESuR showed low morbidity rate and absence of recurrences, constituting a safe and effective option for the management of DRA associated with midline defects.

■ **Keywords:** laparoscopic surgery, endoscopic surgery, diastasis recti, umbilical hernia, mesh.

Recibido | Received
14-01-24
Aceptado | Accepted
17-04-24

ID ORCID: Emmanuel E. Sadava, 0000-0003-2473-6154; Agustín C. Valinoti, 0000-0003-1098-7366.

Introducción

La diástasis de músculos rectos anteriores (DRA) se define como una distancia *inter-recti* mayor de 2 cm y es el resultado de la elasticidad de la línea alba y/o su combinación con la laxitud general de los músculos anterolaterales de la pared abdominal^{1, 2}. Es una entidad frecuente y su incidencia está relacionada con el aumento de la presión abdominal ya sea producto del embarazo en las mujeres o el aumento de peso y grasa visceral en los hombres³.

En los últimos años, la DRA ha sido foco de atención para los cirujanos generales dado que es un factor de riesgo significativo de recidiva cuando se encuentra asociada a defectos de la línea media⁴. Además, la interpretación y el tratamiento de la patología de la pared abdominal como una unidad funcional (*core*) ha permitido comprender cómo otras patologías asociadas a la DRA (p. ej., lumbalgia, dolores pelvianos, constipación, entre otros) mejoran luego de su corrección¹⁻⁵. Por lo tanto, se han descrito varias estrategias para el tratamiento de la DRA, y son en la actualidad los abordajes laparoendoscópicos como las técnicas: REPA (Reparación Endoscópica PreAponeurótica), e-TEP (*extended-Totally ExtraPeritoneal*) y eMILOS (*endoscopic-Mini or Less Open Sublay technique*) los más utilizados⁵⁻⁷.

En nuestro Servicio desarrollamos e implementamos una técnica híbrida: TESuR (*Trans-umbilical Endoscopic Sublay Repair*) basada en los preceptos de la cirugía laparoendoscópica; de tal modo se pudo reproducir la reconstrucción de la línea alba como en la clásica técnica de Rives-Stoppa con colocación de la malla en el espacio retromuscular, al ser este último el espacio de elección para el refuerzo protésico. El objetivo de este estudio fue evaluar los resultados posoperatorios a corto y mediano plazo de la técnica TESuR en pacientes con defecto de la línea media.

Material y métodos

Se llevó a cabo un estudio observacional descriptivo retrospectivo sobre una serie consecutiva de pacientes sometidos a reparaciones de defectos de línea media con técnica TESuR entre diciembre de 2020 y mayo de 2023, con un seguimiento posoperatorio mínimo de 6 meses. Se analizaron variables demográficas, quirúrgicas, y los resultados posoperatorios. Se revisaron las historias clínicas de internación y seguimiento ambulatorio. Fueron excluidos del análisis los pacientes sometidos a otros tipos de reparaciones mínimamente invasivas de defectos ventrales y DRA, y aquellos con seguimiento inferior a 6 meses.

Como estudios preoperatorios, además de aquellos de rutina, a todos los pacientes se les solicitó ecografía y/o tomografía computarizada (TC) con Val-salva, con medición de diámetros del defecto y de la DRA.

Los controles posoperatorios se realizaron entre el día 7^o y el 10^o, al mes, al sexto mes y luego cada 6 meses. A los 6 meses se realizó una encuesta de satisfacción basada en EuraQoL y ecografía *bedside* para la evaluación de la distancia *inter-recti* y las complicaciones alejadas.

Técnica quirúrgica

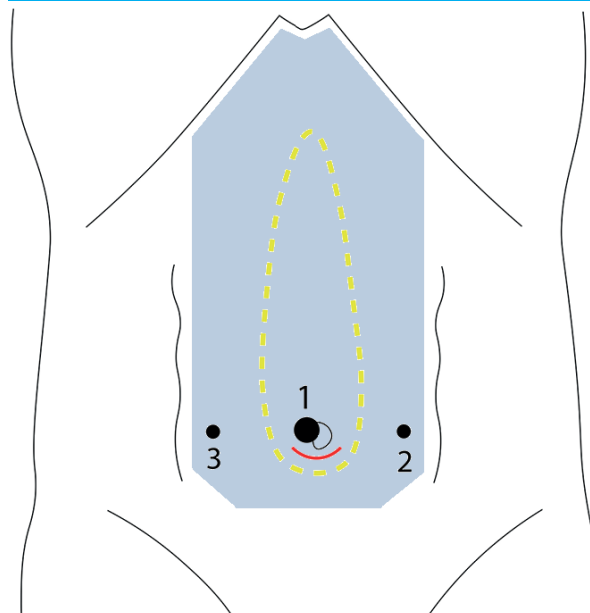
En la figura 1 se resumen los objetivos de la técnica.

Bajo anestesia general y en decúbito dorsal el paciente, se colocan pierneras para permitir la posición del equipo, según muestra la figura 2. Se realiza una incisión a nivel umbilical de 3-4 cm y se disecciona el saco hasta la aponeurosis reconociendo el anillo herniario. El saco y su contenido debe ser completamente reducido al espacio preperitoneal/cavidad abdominal, y además se desinserta el ombligo para mejorar la exposición. Posteriormente se realiza el abordaje retromuscular (tipo Rives) a nivel del defecto, con maniobras romas y electrocauterio, con una extensión cefalocaudal de aproximadamente 4 cm para permitir la colocación del dispositivo. Luego se cierra la hoja posterior de los rectos anteriores con sutura continua de poliglactina 0.

▪ **Recomendación N°1:** el abordaje siempre se hace a nivel umbilical (independientemente del sitio del defecto). En casos de hernias epigástricas o subxifoideas, el abordaje comienza en el sitio de inserción umbilical.

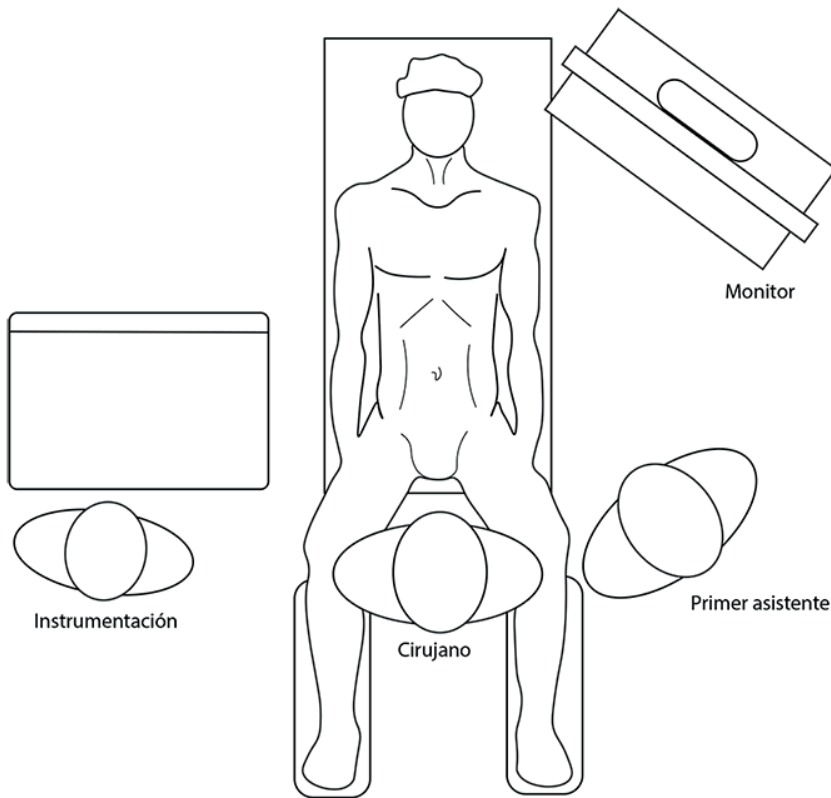
Para evitar la fuga de CO₂, hemos diseñado un dispositivo umbilical propio, que consiste en un

■ FIGURA 1



Se representa la posición de los trócares: 1 (dispositivo umbilical con trócar de 10 mm), 2 y 3 trócares de 5 mm. Con línea interrumpida (amarillo) la DRA a reparar y con sombra celeste la malla logrando una cobertura completa.

■ FIGURA 2

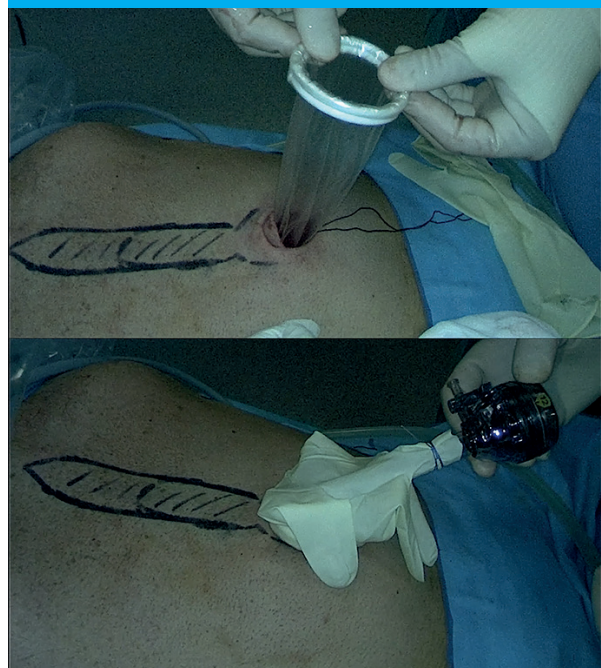


protector de piel (Alexis®) tamaño "S"; el extremo verde se coloca en el espacio retromuscular y el extremo blanco se adapta (enrolla) a la manga de un guante sin talco. Luego se corta el dedo medio del guante y se introduce un trocar de 10-12 mm el cual se fija al guante con doble ligadura de seda 2-0 (Fig. 3).

▪ **Recomendación N°2:** La disección lateral del espacio retromuscular es roma y se debe intentar llegar hasta la línea semilunar o al menos visualizar los vasos epigástricos inferiores. Esta maniobra permitirá colocar los trocares accesorios en forma segura.

Se conecta el trocar al neumoperitoneo con una presión de 7-8 mm Hg. Se colocan bajo visión directa 2 trocares accesorios de 5 mm a cada lado de la región umbilical y se comienza la disección del espacio retromuscular hacia cefálico de forma endoscópica, separando los músculos rectos anteriores de la hoja posterior hasta el espacio subxifoideo y hacia lateral hasta visualizar los paquetes vasculonerviosos perforantes, que deben ser respetados. Luego, se diseña el espacio preperitoneal en la línea media (Fig. 4), que permitirá conectar ambos espacios retromusculares (*cross-over*); esta maniobra debe realizarse cercana al borde muscular para evitar la apertura del peritoneo. A este nivel se reconocen y se tratan otras hernias de la línea media.

■ FIGURA 3



Se observa la colocación y armado del dispositivo umbilical (Alexis-Guante-Trócar).

▪ **Recomendación N°3:** La sección de la hoja posterior debe hacerse a 2-3 mm de la línea alba para facilitar el cierre de la hoja anterior y no lesionar la línea alba.

Una vez completada la disección (Fig. 4-A) hasta la región subxifoidea, se completa la disección lateral e inferior a nivel de los trocares accesorios. Se procede a la reconstrucción de la pared comenzando con la restitución de la línea alba (Fig. 4-B), incluyendo defectos, desde la región xifoidea hasta el dispositivo umbilical con sutura continua de sutura barbada de lenta absorción 0. Posteriormente se realiza el cierre de la hoja posterior, desde la región subxifoidea hasta “encontrarse” con la sutura de poliglactina a nivel umbilical, con sutura continua de sutura barbada de lenta absorción 2-0 (Fig. 4-C).

▪ **Recomendación N°4:** Es conveniente realizar primero el cierre de la hoja anterior para reducir la tensión al momento del cierre de la hoja posterior.

Se toman medidas y se confecciona malla para cubrir el espacio, teniendo en cuenta que esta cubrirá al menos 5 cm por debajo de la región umbilical. Habitualmente utilizamos mallas de polipropileno de alto o mediano peso de 24 x16 cm y aplicamos la técnica *scroll* para facilitar la colocación. Se fija la malla (con

tackers o adhesivos biológicos) a nivel xifoideo para evitar su movilización durante la última parte de la cirugía (Fig. 4-D). Se realiza correcta evaluación de la hemostasia y se decide la colocación o no de drenaje, que se exteriorizará por la incisión de alguno de los trocares de 5 mm.

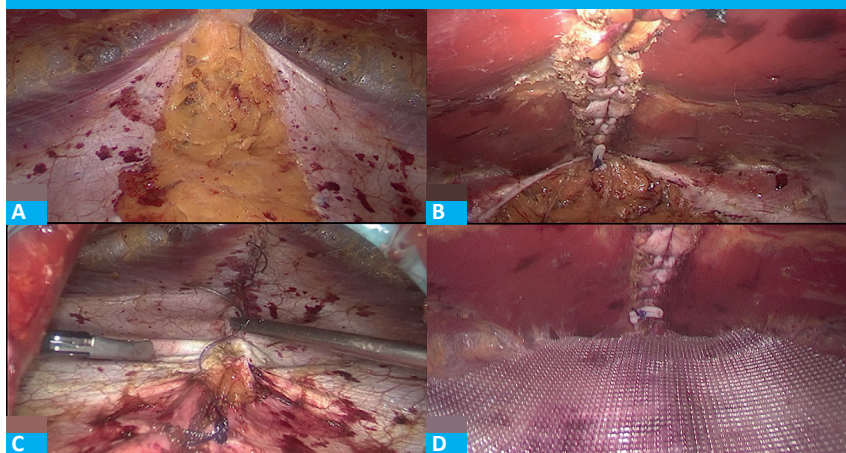
Se retiran los trocares bajo visión y el dispositivo umbilical, y se completa la reparación por vía convencional. Así, se desenrolla completamente la malla, y se constata la correcta colocación y cobertura de la región umbilical. Posteriormente se completa el cierre de línea media (hoja anterior) a nivel umbilical con sutura de lenta absorción 0. Se controla correctamente la hemostasia y reinserta el ombligo con sutura de poliglactina 2-0. Cierre de las heridas en piel de manera habitual.

Se coloca relleno con gasas y vendaje compresivo que se mantiene hasta el 5.º día posoperatorio. Finaliza el procedimiento.

▪ **Recomendación N°5:** Durante el posoperatorio inmediato puede observarse sobre la línea media un abultamiento, más notorio en pacientes con escaso tejido celular subcutáneo, que se corrige durante los primeros meses después de la operación (Fig. 5).

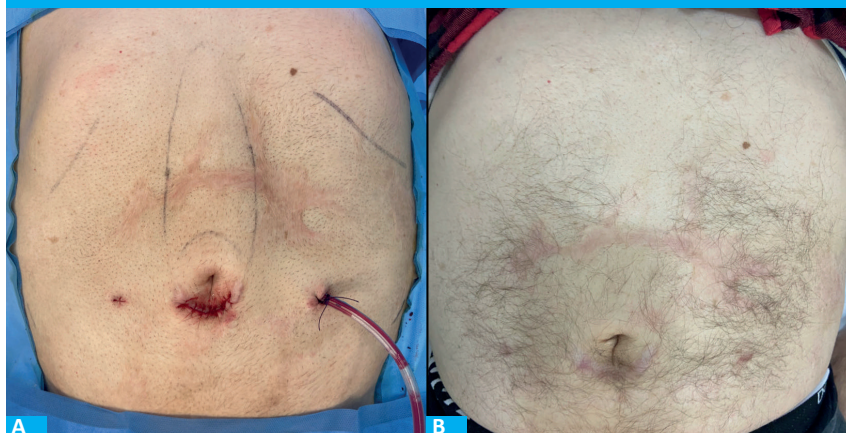Se analizaron variables demográficas, clínicas y

■ FIGURA 4



Se observa, A: la disección completa del espacio retromuscular; B: Cierre de la línea Alba (hoja anterior); C: cierre de la hoja posterior; y D: malla de polipropileno colocada.

■ FIGURA 5



Se observa paciente, A: en posoperatorio inmediato y B: a los 6 meses posoperatorios.

quirúrgicas. Se utilizó una plantilla de Excel® para el registro y análisis de datos. Las variables continuas fueron expresadas como media y rango, y las discretas, como frecuencia absoluta y relativa (porcentaje).

Resultados

Durante el período analizado se realizaron 24 reparaciones con técnica TESuR.

Todos los pacientes fueron de sexo masculino. La media de edad fue de 57 años (rango 41-81). El índice de masa corporal (IMC) promedio fue 28,9 kg/m² (rango 21,7- 36,1). El riesgo anestésico quirúrgico fue ASA I en 6 (23,8%), II en 15 (62,5%) y III en 3 (9,5%). Todos los pacientes presentaban DRA, asociada predominantemente a hernias primarias en 15(62,5%) y a eventraciones en 9 (37,5%). El promedio de defecto fue de 8,8 cm² (rango 4-25), con una media de DRA de 5 cm (3-9). Con respecto a la prótesis de refuerzo, se utilizó malla de polipropileno en todos los casos, de alto peso en 20 casos (83%) y de mediano peso en el resto. El área de cobertura de la malla promedio fue de 334 (rango 208-425) cm² y el tiempo operatorio de 137 minutos (67-222). El promedio de días de internación fue 0,9 (0-2) días. En 10 pacientes (42%) se colocó drenaje, que se retiró en promedio a los 6 días posoperatorios (3-10).

La tasa de complicaciones a 30 días después de la operación fue de 17% (4/24). Todas fueron complicaciones Clavien-Dindo I. Hubo 1 (4%) seroma, 1 (4%) hematoma (4%), y 2 (8%) pacientes presentaron infección de sitio quirúrgico, que fue resuelta con tratamiento antibiótico vía oral y apertura de la herida umbilical. En ningún caso se requirió retiro de material protésico ni reoperaciones. Después de un seguimiento promedio de 18,6 meses (6-25) no se observó recidiva de las hernias, aunque 2 pacientes (8%) presentaron recidiva de la DRA. Ambos casos tenían diástasis mayor de 6 cm, habían cursado con complicaciones de herida (seroma, infección del sitio quirúrgico) y el diagnóstico de la recurrencia de la diástasis fue a los 7 meses y 10 meses.

En una encuesta de satisfacción todos los pacientes refirieron mejoría de su calidad de vida luego de la cirugía, el 95% contestó "muy satisfecho" a los 6 meses del posoperatorio y todos volverían a operarse.

Discusión

En el presente estudio describimos la técnica TESuR para el tratamiento de este grupo de pacientes y evaluamos los resultados a corto y mediano plazo. Pudimos observar que la técnica TESuR fue: 1) segura y factible; 2) se asoció a una baja tasa de recidiva y 3) presentó mejoría de la calidad de vida con gran satisfacción posoperatoria en la mayoría de los pacientes.

La DRA se considera un factor de riesgo

independiente de recidiva cuando no se corrige simultáneamente con el defecto ventral⁴. Con el fin de evitar grandes incisiones, los abordajes laparoendoscópicos son los más utilizados en la actualidad con buenos resultados^{8, 9}. La técnica REPA (Reparación Endoscópica PreAponeurótica) descrita por el Dr. Derlin Juárez Muas⁵, también conocida como SCOLA¹⁰, ELAR¹¹ y EN-DOR⁸, utiliza un abordaje suprapúbico con disección subcutánea y colocación de malla *onlay* (supraaponeurótica). Presenta buenos resultados cosméticos y baja tasa de recurrencia¹²; sin embargo, su uso se limita principalmente a pacientes de sexo femenino y con IMC bajo, dado que el sobrepeso/obesidad y el sexo masculino se asocian con mayor incidencia de complicaciones y recidiva^{3,13}.

Por otro lado, en 2012, Daes describió el abordaje eTEP (*extended-Totally ExtraPeritoneal*) para la reparación de hernias inguinales⁶ y posteriormente se ha extendido para el tratamiento de hernias ventrales¹⁴. Este abordaje permite una adecuada reparación de hernias ventrales con colocación de grandes mallas en el espacio retromuscular. Además, al no requerir el ingreso en la cavidad abdominal, se evitan las complicaciones asociadas a estas otras técnicas, como las adhesiones intraabdominales, la migración del material protésico o la fistulización¹⁵.

El perfeccionamiento ha permitido desarrollar técnicas retromusculares focalizadas para la reparación de la línea alba, como es la técnica eMILOS, descrita y popularizada por Reinbold y cols. en 2017^{7,16}, cuya principal indicación es en las hernias ventrales primarias o secundarias asociadas a DRA, en las cuales el refuerzo de la línea media es necesario. Utiliza un dispositivo (EndoTorch®) para mejorar la visualización y pinzas de laparoscopia. Esta técnica ha sido comparada con otras estrategias convencionales y mínimamente invasivas y mostró ser una alternativa eficaz con baja tasa de morbilidad y recurrencia^{7,16,17}. A diferencia de otras técnicas, la técnica eMILOS permite colocar una amplia malla en el espacio sublay (retromuscular) evitando, así, las altas tasas de seroma asociadas a las técnicas *onlay* como la técnica REPA¹⁰⁻¹⁷.

En un estudio multicéntrico publicado recientemente Juárez Muas y cols.¹², los autores analizaron los resultados de la técnica REPA en 502 pacientes, 93% de sexo femenino, y se informó una tasa de morbilidad del 15,5%; el seroma fue la complicación más frecuente (10,6%). En nuestra experiencia, la técnica REPA en pacientes de sexo masculino se asoció a mayor morbilidad y tasa de recidiva. Una potencial explicación sería que el principal mecanismo de desarrollo de la DRA en hombres es el sobrepeso/obesidad, a diferencia de las mujeres en quienes sería/n la/s gestación/es, y –de no corregirse este factor de riesgo– las técnicas *onlay* se asociarían a mayores tasas de morbilidad y recidiva, como se observa en estudios recientes^{12, 13}. Esto nos motivó a implementar la técnica TESuR, que combina el abordaje eTEP y con el "concepto eMILOS". Como

resultado se obtiene una técnica híbrida (acceso convencional transumbilical) con reconstrucción completa de la línea media (cierre de la hoja anterior y posterior) y refuerzo protésico en el espacio retromuscular (laparoendoscópico). Es importante destacar que la técnica original descrita por Reinpold⁷ no incluye el cierre de la hoja posterior en su serie de MILOS, ya que no se considera necesario para el éxito del procedimiento. En nuestra opinión, el cierre de la hoja posterior es fundamental dado que complementa la reconstrucción de la línea alba y brinda estabilidad al "core". En caso contrario estaríamos dejando la hoja posterior de la vaina de los rectos sin medialización (línea alba) pudiendo ocasionar abombamiento (*bulging*) lateral en los flancos por debilitamiento. En la técnica TESuR se realiza el cierre de la hoja posterior a nivel umbilical, en la primera etapa de la cirugía, por vía convencional y luego se completa por vía endoscópica al finalizar la disección desde la región xifoidea hasta el ombligo (véase Fig. 4).

Finalmente, es importante remarcar que las técnicas laparo endoscópicas para el manejo de la DRA asociada a defectos de línea media habitualmente requieren la colocación de un drenaje para disminuir la tasa de complicaciones. Es así como en la técnica REPA se recomienda su uso sistemático^{12,18}, y en las técnicas retromusculares (*sublay*) como eTEP o eMILOS queda a decisión del cirujano^{6, 14-17}. En nuestra experiencia, la colocación de drenaje no se realiza de forma sistemática, y –si bien es más frecuente en los primeros casos (inicio de la curva de aprendizaje) – su indicación

actualmente se reserva para casos seleccionados. Esta depende del grado de dificultad durante de la disección retromuscular y se coloca con el objetivo de reducir la tasa de hematoma.

La técnica TESuR presenta algunas desventajas como: las incisiones a nivel umbilical que la convierten en una técnica menos atractiva desde el punto de vista cosmético, y no debería ser utilizada en pacientes que tengan diástasis infraumbilical (más allá de 5 cm por debajo del ombligo) dado que no se estaría realizando el refuerzo correspondiente. Por otro lado, presenta como ventajas: la ergonomía, una excelente exposición de la pared, la reconstrucción completa de la línea alba y la posición *sublay* del refuerzo protésico, todo esto sumado a los beneficios de la cirugía mínimamente invasiva. Estos atributos la posicionan como una alternativa novedosa y fácilmente reproducible para el manejo de la DRA asociada a defectos de la línea media, incluso en los casos más desafiantes.

Este trabajo presenta como limitaciones su diseño retrospectivo, el tamaño de la muestra por ser nuestra experiencia inicial, y la falta de un grupo control, lo que sugiere que los resultados sean tomados con cautela.

En conclusión, la técnica TESuR representó una alternativa segura y eficaz para el tratamiento de la DRA asociada a defectos de la línea media por vía mínimamente invasiva en la serie presentada. Permitió una restitución completa de línea alba con refuerzo protésico retromuscular y registra baja tasa de morbilidad y recurrencia.

■ ENGLISH VERSION

Introduction

Diastasis recti abdominis (DRA) is defined as an inter-recti distance > 2 cm and is the result of the elasticity of the linea alba or its combination with the general laxity of the anterolateral abdominal wall muscles^{1,2}. It is a common condition related to increased abdominal pressure, either as a result of pregnancy in women or weight gain and visceral obesity in men³.

In recent years, DRA has attracted the attention of general surgeons because it is a major risk factor for recurrence when associated with midline defects⁴. Furthermore, the interpretation of abdominal wall disorders has facilitated the management of these conditions as a functional unit (core), thereby enabling the understanding of how other conditions associated with DRA (e.g., low back pain, pelvic pain, and constipation, among others) improve after their correction. Therefore, several strategies have been described for the treatment of DRA. Currently, the most widely used laparoendoscopic techniques are REPA (endoscopic preaponeurotic repair), e-TEP (enhanced-

view Totally ExtraPeritoneal), and eMILOS (Endoscopic Mini- or Less-open Sublay) approaches⁵⁻⁷.

Our department has developed and implemented a hybrid technique, TESuR (Transumbilical Endoscopic Sublay Repair), based on the principles of laparoendoscopic surgery. In this way, we could reproduce the reconstruction of the linea alba as in the traditional Rives-Stoppa technique placing the mesh in the retromuscular space, which is the optimal location for mesh reinforcement. The aim of this study was to evaluate the short and mid-term outcomes of TESuR in patients with midline defects.

Material and methods

We conducted a retrospective, descriptive and observational study on a consecutive series of patients undergoing midline defect repair using TESuR between December 2020 and May 2023, with a minimum postoperative follow-up of 6 months. The demographic and operative variables and the postoperative

outcomes were analyzed. We conducted a review of both inpatient and outpatient medical records during the follow-up period. Patients who underwent other types of minimally invasive repair of ventral defects and DRA, and those who were followed up for less than 6 months, were excluded from the analysis.

The preoperative workup included routine tests, and ultrasound and/or a computed tomography (CT) scan with Valsalva maneuver; the defect and DRA diameters were measured.

Postoperative follow-up visits were performed between postoperative day 7 and 10, at 1 month and 6 months, and every 6 months thereafter. At 6 months, patients were invited to complete a satisfaction survey based on the EuraQoL. A bedside ultrasound was also conducted to assess inter-recti distance and long-term complications.

Surgical technique

The goals of the technique are summarized in Figure 1.

Under general anesthesia, the patient is placed in the supine position, with leg holders in place to allow the surgical team to position themselves as shown in Figure 2. A 3-4 cm incision is made at the level of the umbilicus and the hernia sac is dissected until reaching the aponeurosis, identifying the hernia ring. The sac and its contents should be completely reduced into the preperitoneal space/abdominal cavity, and the umbilicus is also detached to improve exposure. The retromuscular approach (Rives technique) is then performed at the level of the defect with blunt maneuvers and cautery knife, with a craniocaudal extension of approximately 4 cm to allow placement of the device. The posterior rectus sheath is then closed with running suture using 0 polyglactin.

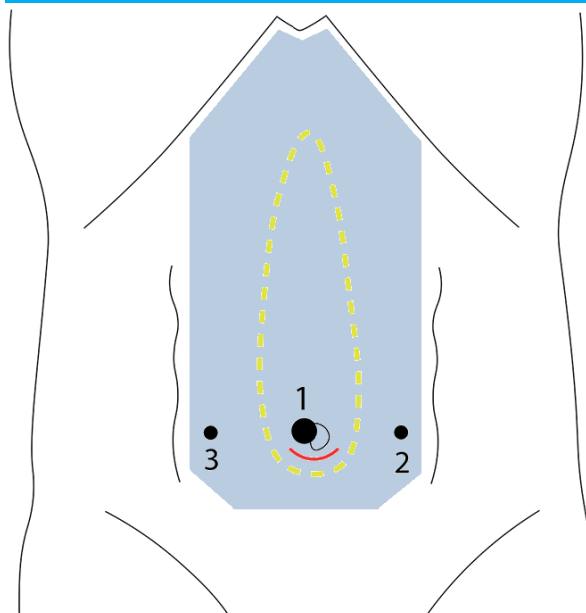
▪ **Tip #1:** The approach is always performed at the level of the umbilicus (regardless of the site of the defect). In cases of epigastric or subxiphoid hernias, the approach begins at the site of insertion of the umbilicus.

To prevent CO₂ leakage, we have developed an umbilical device that incorporates a skin protector (Alexis®) in size "S". The green end is positioned in the retromuscular space while the white end is adapted (rolled) to fit the sleeve of a talc-free glove. The middle finger of the glove is then cut off and a 10-12 mm trocar is inserted and attached to the glove with a double 2-0 silk ligature (Fig. 3).

▪ **Tip #2:** The lateral dissection of the retromuscular space is performed with blunt maneuvers with the objective of reaching the semilunar line or at least visualizing the inferior epigastric vessels. With this maneuver the accessory trocars can be safely placed.

Pneumoperitoneum is set at a pressure of 7-8 mm Hg and the trocar is inserted. Two 5-mm accessory trocars are placed under direct vision on both sides

■ FIGURE 1



Representation of trocar position. 1: umbilical device with 10-mm trocar; 2 and 3: 5-mm trocars. The interrupted line (yellow) indicates the DRA to be repaired and the light blue shade represents the mesh for complete coverage.

of the umbilical region, and the retromuscular space is dissected endoscopically in a cranial direction. The rectus abdominis muscles are then separated from the posterior sheath until the subxiphoid space and laterally until the neurovascular bundles perforating the rectus abdominis muscles are identified to be preserved. The preperitoneal space is then dissected and crossed over in the midline (Fig. 4) to connect both retromuscular spaces; this maneuver should be performed close to the muscular border to avoid opening the peritoneum. Other midline hernias are identified and treated at this level.

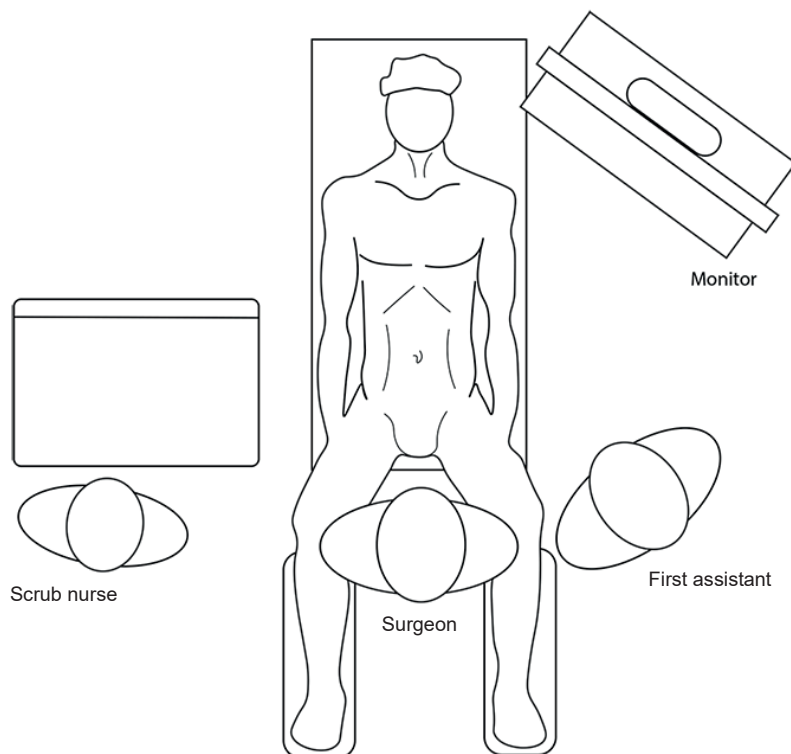
▪ **Tip #3:** The posterior sheath release should be performed 2-3 mm from the linea alba to facilitate closure of the anterior sheath without injuring the linea alba.

Once the dissection reaches the subxiphoid region (Fig. 4-A), it is extended laterally and inferiorly at the level of the accessory trocars. Reconstruction of the abdominal wall starts with reconstruction of the linea alba (Fig. 4-B), including the defects from the xiphoid region toward the umbilical device with running suture using absorbable 0 barbed suture. The posterior sheath is then closed with running suture from the subxiphoid region until it "meets" the polyglactin suture at the level of the umbilical device, using absorbable 2-0 barbed suture (Fig. 4-C).

▪ **Tip #4:** It is advisable to close the anterior sheath first to reduce tension when closing the posterior sheath.

The space to be covered must be measured to customize the mesh, taking into account that it will cover at least 5 cm below the umbilical region. We usually use heavy-weight or medium-weight

■ FIGURE 2



Position of the surgical team.

polypropylene meshes of 24 × 16 cm and use the scroll technique to facilitate mesh placement. The mesh is fixed at the xiphoid level with tacks or biological glues to avoid its mobilization during the final stage of the intervention (Fig. 4-D). Hemostasis is properly checked and a decision is made whether to place a drain through the incision of one of the 5-mm trocars.

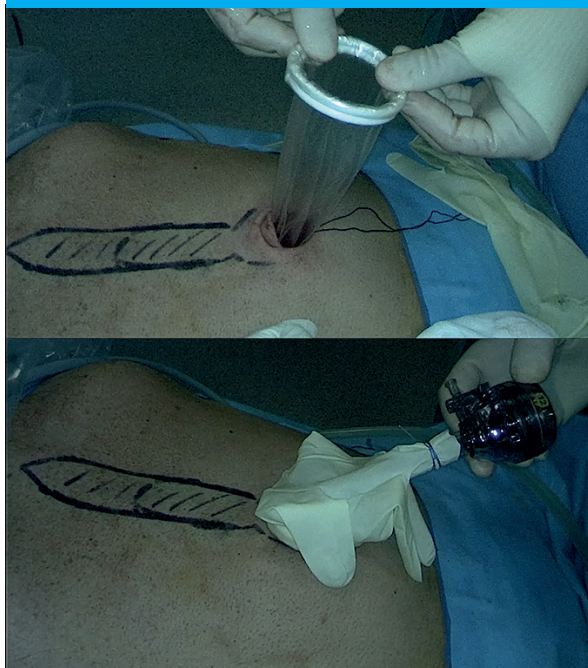
The trocars and the device are removed under vision and the repair is completed in a conventional fashion. The mesh is completely unrolled, and the correct placement and coverage of the umbilical region is verified. The midline closure (anterior sheath) is then completed at the level of the umbilicus with absorbable 0 suture. Hemostasis is properly checked, and the umbilicus is reinserted with 2-0 polyglactin suture. The surgical wounds are closed in the usual way.

Gauze pads and compressive bandages are placed and kept until postoperative day 5. The procedure is completed.

▪ *Tip #5:* In the immediate postoperative period, a bulge may appear in the midline, more pronounced in patients with poor subcutaneous tissue, which resolves within the first months after surgery (Fig. 5).

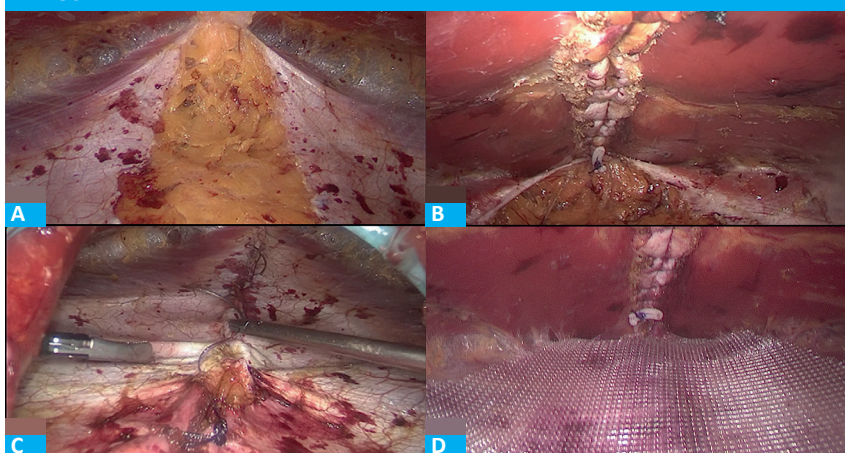
The demographic, clinical and operative variables were analyzed. Data were recorded and

■ FIGURE 3



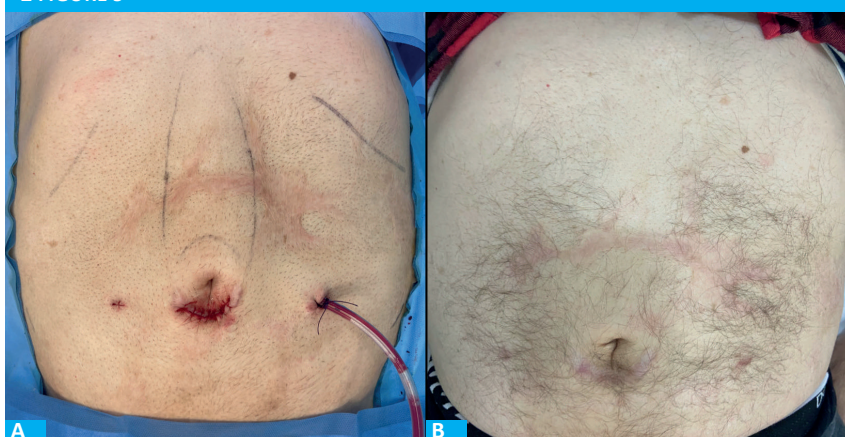The umbilical device is placed and arranged (Alexis-Glove-Trocar)

■ FIGURE 4



A. Complete dissection of the retromuscular space. B. Closure of the linea alba (anterior sheath). C. closure of the posterior sheath. D. Placement of polypropylene mesh.

■ FIGURE 5



A. Patient immediately after surgery. B. Patient 6 months after surgery

analyzed in an Excel® spreadsheet. Continuous variables were expressed as mean and range, and discrete variables as absolute frequency and percentage.

Results

During the study period, 24 procedures were performed using TESuR. All the patients were men. Mean age was 57 years (range 41-81). Mean body mass index (BMI) was 28.9 kg/m² (range 21.7- 36.1). The ASA Physical Status Classification System was grade 1 in 6 (23.8%) patients, grade 2 in 15 (62.5%) and grade 3 in 3 (9.5%). All the patients had DRA, predominantly associated with primary hernias in 15 (62.5%) and with incisional hernias in 9 (37.5%). Mean size of the defect was 8.8 cm² (range 4-25) with a mean diastasis width of 5 cm (3-9). Polypropylene meshes were used in all the cases, heavy-weight meshes in 20 cases (83%) and medium-weight meshes in the remaining cases. Mean area of mesh coverage was 334 (range 208-425) cm²

and mean operative time was 137 (67-222) minutes. Mean length of hospital stay was 0.9 (0-2) days. A drain was placed in 10 patients (42%) and was removed after on postoperative day 6 (3-10).

The rate of complications at 30 days was 17% (4/24). All the complications were grade 1 of the Clavien-Dindo classification and included 1 case of seroma (4%), 1 case of hematoma (4%), and 2 cases (8%) of surgical site infection that was managed with oral antibiotics and opening of the umbilical wound. There was no need to withdraw the mesh or redo surgery. After a mean follow-up of 18.6 (6-25) months, there were no hernia recurrences, although 2 patients (8%) had recurrence of DRA. Both cases occurred at 7 and 10 months, respectively, in patients with diastasis width > 6 cm who had developed wound complications (seroma, infection).

In a satisfaction survey, all patients reported that their quality of life improved after surgery, 95% were "very satisfied" at 6 months postoperatively, and all would undergo surgery again.

Discussion

In the present study we described TESuR for the management of this group of patients and evaluated the short- and mid-term results. We observed that the technique was safe and feasible, had a low recurrence rate, and resulted in improved quality of life with high postoperative level of satisfaction in most patients.

Diatasis recti abdominis is considered an independent risk factor for recurrence when it is not corrected simultaneously with ventral defect repair⁴. Currently, laparoendoscopic techniques are the most used methods to avoid large incisions, with favorable results^{8,9}. REPA (preaponeurotic endoscopic repair), a technique described by Dr. Derlin Juarez Muas⁵ and also known as SCOLA¹⁰, ELAR¹¹ and ENDOR⁸, uses a suprapubic approach with dissection of subcutaneous tissue and onlay mesh placement. The technique has good cosmetic results and a low recurrence rate¹²; however, its use is mainly limited to female patients with low BMI, as overweight/obesity and male sex are associated with a higher incidence of complications and recurrence^{3,13}.

In 2012, Daes described the eTEP (extended-Totally ExtraPeritoneal) technique to repair inguinal hernias⁶. The indication was later extended to treat ventral hernias¹⁴. This approach allows for the adequate repair of ventral hernias by placing a large mesh in the retromuscular space. Furthermore, the abdominal cavity is not opened, which eliminates the potential complications associated with other techniques, including intra-abdominal adhesions, mesh migration, and fistulas¹⁵.

Improvement has led to the development of retromuscular techniques focused on repairing the linea alba, such as the eMILOS technique described and popularized by Reinbold et al. in 2017^{7,16} and indicated for primary or secondary ventral hernias associated with DRA when midline reinforcement is required. The procedure uses a device (EndoTorch[®]) to improve visualization, and laparoscopy clamps. This technique has been compared with other conventional and minimally invasive strategies and has proved to be an effective option with low morbidity and recurrence rates^{7, 16, 17}. The eMILOS technique offers a distinct advantage over others by enabling the placement of a large mesh in the sublay (retromuscular) space. This eliminates the high seroma rates associated with onlay approaches, such as the REPA technique¹⁰⁻¹⁷.

Recently, Juarez Muas et al.¹² published a multicenter study analyzing the results of the REPA technique in 502 patients; 93% were women, morbidity rate was 15.5% and seroma was the most common complication (10.6%). In our experience, the REPA technique in male sex was associated with greater morbidity and recurrence rates. One potential explanation could be that the main mechanism for the development of DRA is overweight/obesity in

men and pregnancy in women and, if this risk factor is not corrected, onlay techniques would produce higher morbidity and recurrence rates, as observed in recent studies^{12,13}. This led us to implement TESuR, which combines the eTEP approach with the eMILOS concept. The result is a hybrid technique (conventional transumbilical approach) with complete midline reconstruction (anterior and posterior sheath closure) and laparoendoscopic placement of reinforcing mesh in the retromuscular spaces. It is important to note that the original technique described by Reinbold⁷ does not include closure of the posterior sheath in his MILOS series because it is not considered necessary for the success of the procedure. In our opinion, closure of the posterior sheath is essential because it complements the reconstruction of the linea alba and provides stability to the core. Otherwise, the posterior layer of the rectus sheath would be left off the midline (linea alba), which could result in lateral bulging of the flanks due to weakening. In the TESuR technique, the posterior sheath is closed at the level of the umbilicus in the first stage of surgery using the conventional approach and is then completed endoscopically after the dissection from the xiphoid region to the umbilicus has been completed (Fig. 4).

Finally, it is important to emphasize that laparoendoscopic techniques for the management of DRA associated with midline defects usually require drain placement to reduce complication rates. Thus, its systematic use is recommended in the REPA technique^{12,18} and is left to the surgeon's discretion in retromuscular (sublay) techniques such as eTEP or eMILOS^{5,14-17}. In our experience, drain placement is not performed systematically and, although it was more common in the first cases (beginning of the learning curve), its indication is currently limited to selected cases. This depends on how difficult retromuscular dissection results, and the drain is placed to reduce the rate of hematoma.

The disadvantage of TESuR technique is due to the incisions performed at the level of the umbilicus, which makes it a less attractive technique from a cosmetic point of view, and it should not be used in patients with infraumbilical diastasis (> 5 cm below the umbilicus) as the corresponding reinforcement would not be performed. The advantages include ergonomics, excellent wall exposure, complete reconstruction of the linea alba and the sublay position of the mesh reinforcement, in addition to the benefits of minimally invasive surgery. These attributes position this technique as a novel and easily reproducible option for the management of DRA associated with midline defects, even in the most challenging cases.

The limitations of this study are its retrospective design, the sample size because it is our initial experience, and the lack of a control group, which suggests that the results should be viewed with caution.

In conclusion, TESuR represented a safe and effective option for the management of DRA associated with midline defects using a minimally invasive approach in the series presented. It

allowed complete reconstruction of the linea alba with retromuscular mesh reinforcement and was associated with low morbidity and recurrence rates.

Referencias bibliográficas /References

- Kaufmann RL, Reiner CS, Dietz UA, Clavien PA, Vonlanthen R, Käser SA. Normal width of the linea alba, prevalence, and risk factors for diastasis recti abdominis in adults, a cross-sectional study. *Hernia*. 2022;26(2):609-18.
- Fernandes da Mota PG, Pascoal AG, Carita AI, Bø K. Prevalence and risk factors of diastasis recti abdominis from late pregnancy to 6 months postpartum, and relationship with lumbo-pelvic pain. *Man Ther*. 2015;20(1):200-5.
- Nienhuijs SW, Berkvens EHM, de Vries Reilingh TS, Mommers EHH, Bouvy ND, Wegdam J. The male rectus diastasis: a different concept? *Hernia*. 2021;25(4):951-6.
- Kohler G, Luketina RS, Emmanuel K. Sutured repair of primary small umbilical and epigastric hernias: concomitant rectus diastasis is a significant risk factor for recurrence. *World J Surg*. 2015; 39:1216.
- Juárez Muas DM, Verasay GF, García WM. Reparación endoscópica prefascial de la diástasis de los rectos: descripción de una nueva técnica. *Rev Hispanoam Hernia*. 2017; 5:47-51.
- Daes J. The enhanced view-totally extraperitoneal technique for repair of inguinal hernia. *Surg Endosc*. 2012;26(4):11879.
- Schwarz J, Reinpold W, Bittner R. Endoscopic mini/less open sublay technique (EMILOS)-a new technique for ventral hernia repair. *Langenbecks Arch Surg*. 2017;402(1):173-80.
- Malcher F, Lima DL, Lima RNCL, Cavazzola LT, Claus C, Dong, et al. Endoscopic onlay repair for ventral hernia and rectus abdominis diastasis repair: Why so many different names for the same procedure? A qualitative systematic review. *Surg Endosc*. 2021;35(10):5414-21.
- Mommers EHH, Ponten JEH, Al Omar AK, de Vries Reilingh TS, Bouvy ND, Nienhuijs SW. The general surgeon's perspective of rectus diastasis. A systematic review of treatment options. *Surg Endosc*. 2017; 31:4934-49
- Claus CMP, Malcher F, Cavazzola LT, Furtado M, Morell A, Azevedo M, et al. Subcutaneous onlay laparoscopic approach (SCOLA) for ventral hernia and rectus abdominis diastasis repair: technical description and initial results. *Arq Bras Cir Dig*. 2018;31(4):e1399.
- Köckerling F, Botsinis MD, Rohde C, Reinpold W. Endoscopic-Assisted Linea Alba Reconstruction plus Mesh Augmentation for Treatment of Umbilical and/or Epigastric Hernias and Rectus Abdominis Diastasis - Early Results. *Front Surg*. 2016; 3:27. doi: 10.3389/fsurg.2016.00027
- Juárez Muas DM, Palmisano E, Pou Santoja G, González Higuera LG, Martínez Maya JD, Domínguez G y cols. Morbilidad a corto y largo plazo de la reparación endoscópica preaponeurótica en la diástasis de los rectos asociada o no a hernia de la línea media: estudio prospectivo, multicéntrico e internacional. *Rev Hispanoam Hernia*. 2023; 11:111-7.
- Bellido-Luque J, Gómez-Rosado JC, Bellido-Luque A, Matamoros IS, Muñoz AN, Mompeán FO, et al. Severe rectus diastasis with midline hernia associated in males: high recurrence in mid-term follow-up of minimally invasive surgical technique. *Hernia*. 2023;27(2):335-45.
- Belyansky I, Daes J, Radu VG, Balasubramanian R, Reza Zahiri H, Weltz AS, et al. A novel approach using the enhanced-view totally extraperitoneal (eTEP) technique for laparoscopic retromuscular hernia repair. *Surg Endosc*. 2018;32(3):1525-32.
- Cunningham HB, Weis JJ, Taveras LR, Huerta S. Mesh migration following abdominal hernia repair: a comprehensive review. *Hernia*. 2019;23(2):235-43.
- Reinpold W, Schröder M, Berger C, Nehls J, Schröder A, Hukauf M, et al. Mini- or Less-open Sublay Operation (MILOS): A New Minimally Invasive Technique for the Extraperitoneal Mesh Repair of Incisional Hernias. *Ann Surg*. 2019;269(4):748-55.
- Reinpold W, Berger C, Adolf D, Köckerling F. Mini- or less-open sublay (E/MILOS) operation vs open sublay and laparoscopic IPOM repair for the treatment of incisional hernias: a registry-based propensity score matched analysis of the 5-year results. *Hernia*. 2024; 28(1); 179-90. doi: 10.1007/s10029-023-02847-3
- Cuccomarino S, Bonomo LD, Aprà F, Toscano A, Jannaci A. Preaponeurotic endoscopic repair (REPA) of diastasis recti: a single surgeon's experience. *Surg Endosc*. 2022;36(2): 1302-9.