

# Reconstrucción fálica microquirúrgica

## Microsurgery for phallic reconstruction

Claudio D. Brandi<sup>1</sup> , Carlos R. Giudice<sup>2</sup> 

1. Sector Paredes abdominales y microcirugía reconstructiva, Servicio de Cirugía General  
2. Servicio de Urología

Hospital Italiano de Buenos Aires Argentina.

Los autores declaran no tener conflictos de interés.

Conflicts of interest  
None declared.

Correspondencia  
Correspondence:  
Claudio D. Brandi  
Email: [claudio.brandi@hospitalitaliano.org.ar](mailto:claudio.brandi@hospitalitaliano.org.ar)

### RESUMEN

**Antecedentes:** la falta de pene causa trastornos físicos y psicológicos graves. Su reconstrucción es compleja porque comprende restituir aspectos morfológicos y funcionales. El colgajo radial microquirúrgico (CRM) es una de las mejores opciones para la reconstrucción fálica (RF).

**Objetivo:** describir los resultados de una serie de pacientes con RF mediante CRM.

**Material y métodos:** trabajo observacional descriptivo a través de la revisión de los registros de pacientes a quienes se les realizó RF con CRM entre julio de 2014 y julio de 2017, no relacionados con disforia de género.

**Resultados:** tres pacientes, de 27, 36 y 22 años, fueron reconstruidos, respectivamente, por amputación traumática, secuela de tratamiento oncológico y por malformación congénita. No se presentaron necrosis de los colgajos. La sensibilidad somática fue efectiva en los tres casos y la erógena en uno. Todos los pacientes refirieron satisfacción general con el procedimiento.

**Conclusión:** el CRM, realizado por un equipo multidisciplinario, permitió una RF satisfactoria. La reconstrucción de la uretra debe ser decidida

■ **Palabras clave:** defecto peneano, epispadias, faloplastia, colgajo libre microquirúrgico, colgajo libre de antebrazo

### ABSTRACT

**Background:** The absence of the penis causes serious physical limitations and psychosocial distress. Phallic reconstruction (PR) is a complex procedure because it involves the restoration of morphological and functional aspects. The radial forearm flap (RFF) is one of the best options for PR.

**Objective:** The aim of this study was to describe the results of a series of patients undergoing PR using RFF.

**Material and methods:** We conducted a descriptive observational study by reviewing the records of patients who underwent PR with RFF not related to gender dysphoria between July 2014 and July 2017.

**Results:** Three patients aged 27, 36, and 22 years underwent reconstruction for traumatic amputation, oncologic treatment sequelae, and congenital defect, respectively. None of the patients developed flap necrosis. Somatic sensation was effective in all three cases and erogenous sensation in one. All patients reported overall satisfaction with the procedure.

**Conclusion:** The use of RFF for PR by a multidisciplinary team produced satisfactory and uncomplicated results. Urethral reconstruction should be decided depending on each patient.

■ **Keywords:** penile defect, epispadias, phalloplasty, microsurgical free flap, forearm free flap

Recibido | Received  
05-09-23  
Aceptado | Accepted  
19-01-24

ID ORCID: Claudio Brandi, 000-0002-0193-5137; Carlos Giudice, 0000-0003-3604-3347

## Introducción

La falta total o parcial del pene causa trastornos físicos, psicológicos y de sociabilización. El impacto que produce la falta de pene depende de la causa y edad del paciente<sup>1</sup>.

Las causas por las que un paciente necesita una reconstrucción fálica (RF) son congénitas (hipospadia, epispadia o agenesia del pene), oncológicas, traumáticas<sup>2</sup>; o por disforia de género<sup>3</sup>.

La RF es un desafío quirúrgico porque implica lograr aspectos morfológicos, como tamaño y forma, así como funcionales, micción, erección, eyaculación y sensibilidad somática y erógena<sup>3,4</sup>.

Debido a su complejidad, los pacientes deben ser evaluados en forma multidisciplinaria, y la cirugía realizada por un equipo de urología y de cirugía reconstructiva especializado en microcirugía<sup>1,4</sup>.

El objetivo de este trabajo fue describir los resultados de una serie de pacientes con RF mediante colgajo radial microquirúrgico (CRM). También evaluamos la recuperación de la sensibilidad táctil, así como la erógena, la función sexual y el grado de satisfacción de los pacientes por medio de una escala no validada.

## Material y método

Entre julio de 2014 y julio de 2017 se operaron en conjunto con los Servicios de Urología y Cirugía General, tres pacientes por reconstrucción fálica utilizando el CRM en pacientes sin disforia de género.

### Técnica quirúrgica

#### Marcación y disección del CRM

En todos los casos se utilizó el brazo no dominante para la disección del colgajo. La adecuada circulación palmar se evaluó con la prueba de Allen<sup>1</sup>.

El colgajo se dibujó sobre la cara palmar del antebrazo, se marcó el trayecto de las venas cefálica, basilíca y de la arteria radial. Tomando como eje la arteria radial se trazó el perímetro de la pastilla de piel de 12 × 15 cm. En ninguno de los casos, el colgajo se diseñó con reconstrucción de uretra (Fig. 1). La disección se realizó de distal a proximal ligando las venas periféricas superficiales y profundizando hasta la fascia superficial del antebrazo. Se disecó el resto de la pastilla de piel manteniendo la disección por debajo de la fascia superficial del antebrazo. Luego se ligó la arteria radial distal y se procedió a penetrar entre el paquete vascular y el plano muscular que cubre el hueso radial. Al llegar al borde proximal del colgajo se siguió el recorrido de la arteria radial y las venas superficiales hasta su nacimiento en la arteria humeral. En los tres casos, el colgajo se disecó incluyendo una rama superficial del

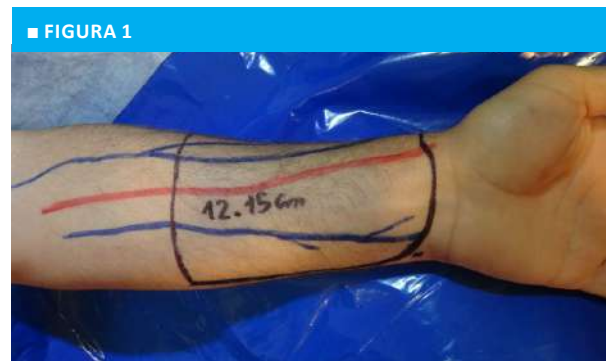nervio sensitivo musculocutáneo.

Terminada la disección se dio forma de cilindro al colgajo suturando los bordes laterales y cerrando el borde distal (Fig. 2). La arteria radial y las venas se seccionaron una vez que los vasos receptores estuvieron preparados para hacer las anastomosis microquirúrgicas.

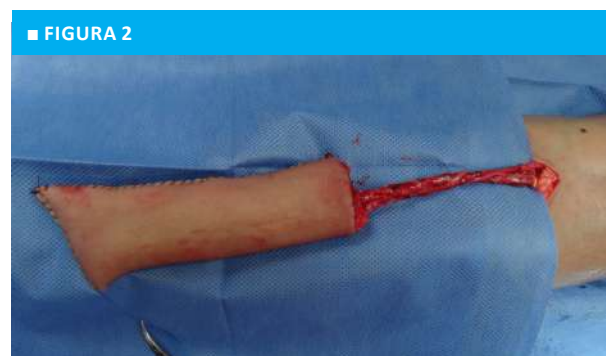#### Disección de vasos y zona receptora

El equipo de urología disecó la uretra y las partes blandas. El equipo de microcirugía abordó los vasos receptores epigástricos por una incisión inguinal derecha y abriendo la fascia transversalis para llegar al espacio preperitoneal. En un paciente se extendió la incisión inguinal para llegar a los vasos femorales. Luego se seccionó la arteria radial y el colgajo se suturó en la zona genital; su pedículo se aproximó a los vasos receptores por intermedio de un túnel subcutáneo. Las anastomosis microarteriales se realizaron, en dos casos, término-terminal con puntos separados de nailon 9/0 entre la arteria epigástrica y la radial, en un caso, y término-lateral entre la arteria femoral y la radial con igual sutura. Las anastomosis venosas se realizaron con la misma técnica. En los tres casos se realizaron dos anastomosis venosas. Luego se realizó la anastomosis nerviosa término-terminal entre el nervio musculocutáneo y el abdominogenital mayor.

La zona dadora se reparó con injerto de piel fina tomada del muslo (Fig. 3).



Diseño del colgajo radial



Sutura de los bordes del colgajo para dar forma de cilindro

### Cirugías complementarias

En el posoperatorio alejado se realizaron cirugías complementarias para mejorar el aspecto del neofalo, como la reconstrucción del surco coronal con la técnica de Norfolk<sup>1</sup> (Fig. 4), la creación de una neouretra para lograr la micción de pie (Fig. 5) y la colocación protésica para lograr la erección.

A los 12 y 24 meses se pidió a los pacientes que informaran sobre la sensibilidad táctil, erógena y apariencia del neofalo. La sensibilidad superficial se evaluó por examen físico, la sensibilidad erógena solo fue evaluada en el paciente epispádico. La satisfacción general con el procedimiento fue evaluada con un cuestionario no validado.

### Resultados

La duración de la cirugía varió entre 420 y 540 minutos con una internación de 4 días. La cicatrización definitiva del injerto de piel en antebrazo tomó entre 36 y 45 días. Ningún paciente presentó necrosis parcial o total del colgajo ni complicaciones generales.

#### Paciente #1

Varón de 27 años que presentó amputación total de pene, de uretra y avulsión completa de piel escrotal por accidente con maquinaria agrícola<sup>2</sup>. Los testículos fueron conservados. La reconstrucción fállica se realizó en forma electiva a los 15 meses del accidente (Fig. 6).

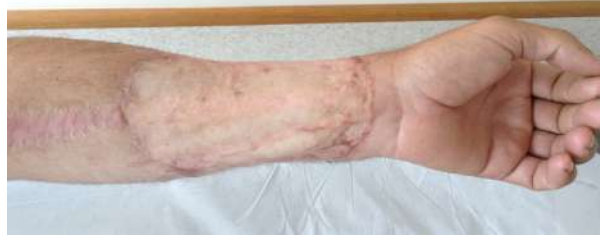Se anastomosó la uretra a la base del falo para futura reconstrucción uretral por estadios.

A los 4 meses se realizó la definición del surco coronal<sup>1,5</sup>. A los 8 meses se colocó el implante protésico peniano para la penetración (Fig. 7). A los 12 meses se realizó uretroplastia por estadios con injerto de piel llevando el meato al surco coronal (véase Fig. 5). A 6 años, el paciente refiere buena sensibilidad del colgajo, adecuada penetración durante el coito y satisfacción con el procedimiento.

#### Paciente #2

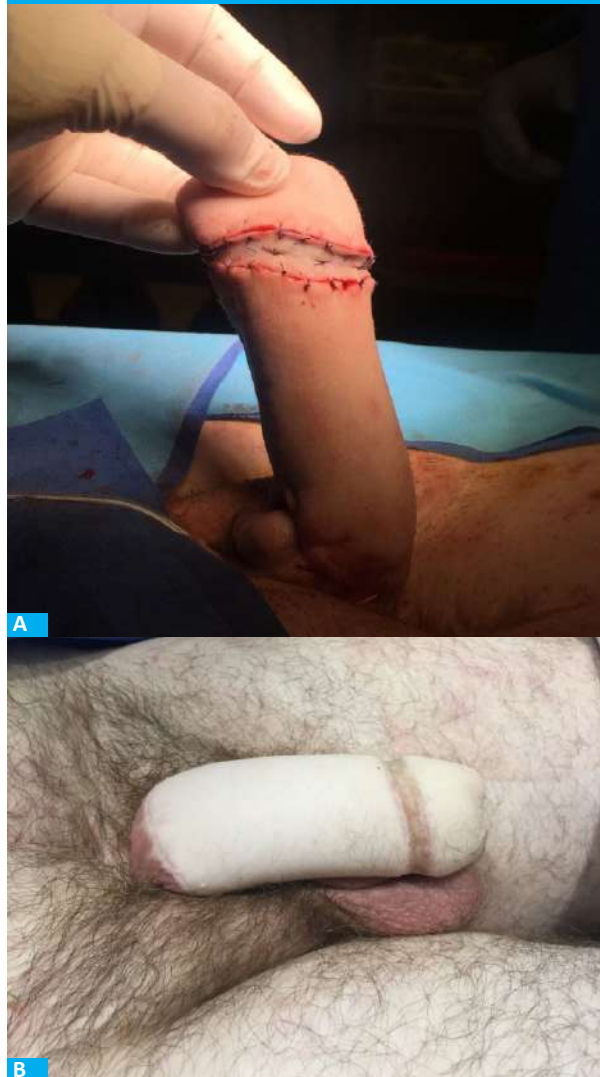Varón de 36 años operado por tumor de uretra que implicó la resección de uretra y cuerpos cavernosos<sup>6</sup> (Fig. 8). Luego completó quimioterapia y radioterapia en el periné<sup>6</sup>. Se realizaron microanastomosis de igual forma que en el caso # 1. No se planteó realizar

■ FIGURA 3



Zona dadora injertada con piel fina al año de la cirugía

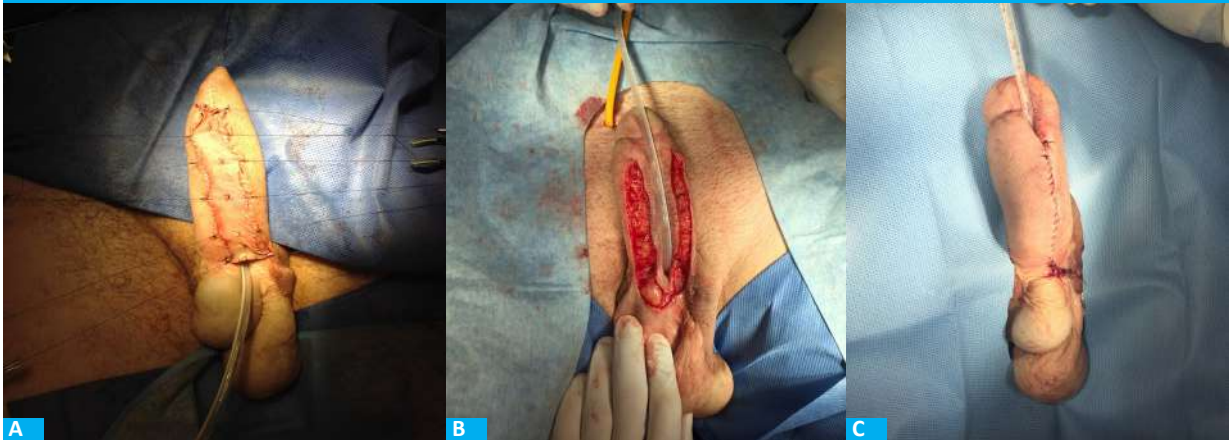
■ FIGURA 4



A: Surco coronal bien definido con técnica de Norfolk. B: Posoperatorio alejado



■ FIGURA 5



Reconstrucción de uretra en forma diferida con injerto de piel. A: Injerto de piel fina en cara ventral del neofalo. B: Confección de la uretra sobre sonda Foley de silastic. C: Cierre de la neouretra

■ FIGURA 6



Amputación del pene traumática

la neouretra por la distancia del meato perineal con la base del falo y la presencia del periné irradiado.

A los 4 meses se realizó la definición del surco coronal. A 4 años, el paciente refiere buena sensibilidad superficial del colgajo y se encuentra a la espera de la colocación de un implante protésico peniano.

#### Paciente #3

Paciente de 22 años con secuela de múltiples cirugías por epispadia y extrofia vesical congénita<sup>7</sup>. En el examen físico presentaba un pene de 4 cm, en tanto que su glande conservaba la sensibilidad erógena y evacuaba la vejiga por cateterismo limpio intermitente a través de la uretra (Fig. 9).

La microanastomosis arterial se realizó término-lateral entre la arteria radial y la femoral derecha, y la microanastomosis venosa término-lateral entre la vena céfalica superficial del colgajo y la vena femoral derecha.

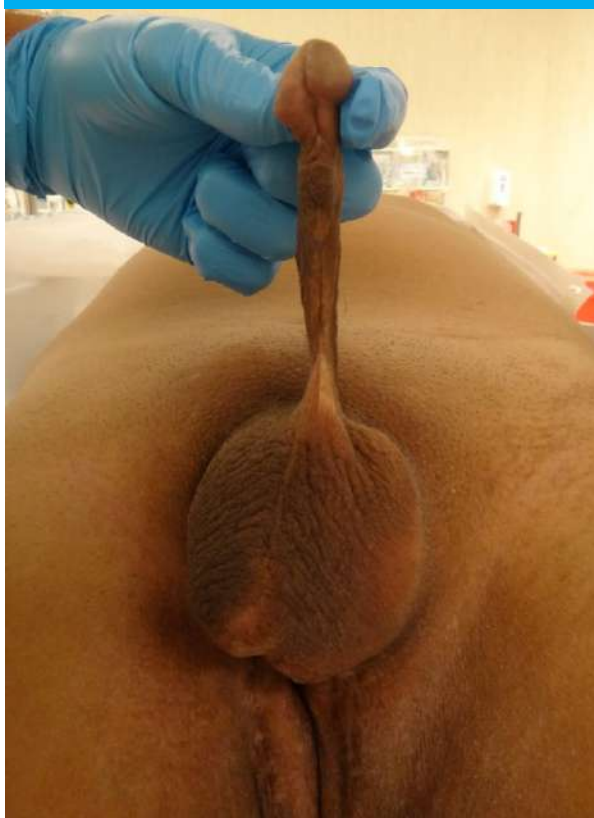Se conservó el glande, que fue suturado a la base del neofalo con la intención de preservar la sen-

■ FIGURA 7



A y B: Paciente con surco coronal y con prótesis

■ FIGURA 8



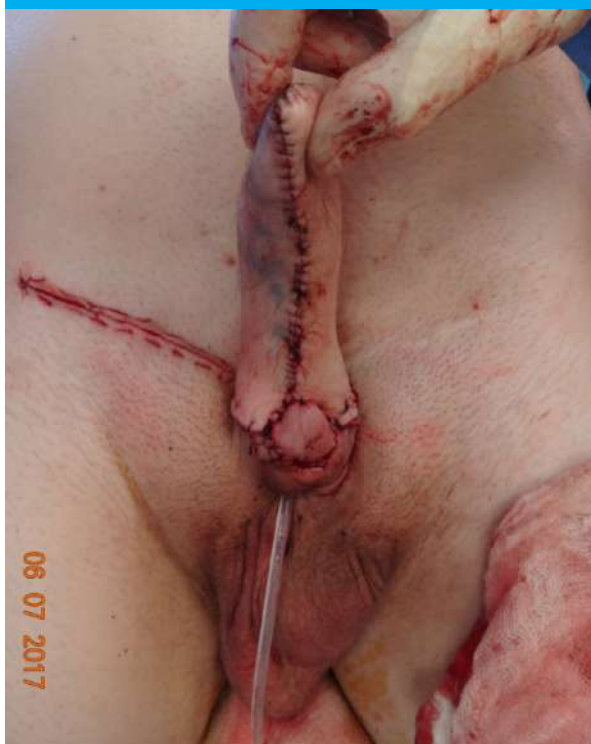Secuela tumor de uretra

■ FIGURA 9



Paciente con epispadia, extrofia vesical y micropene con sensibilidad erógena conservada

■ FIGURA 10



Micropene conservado en la base del neofalo para mantener su sensibilidad

sibilidad erógena (Fig. 10). La uretra fue disecada del pene del paciente y llevada al periné para que continúe con el cateterismo limpio intermitente.

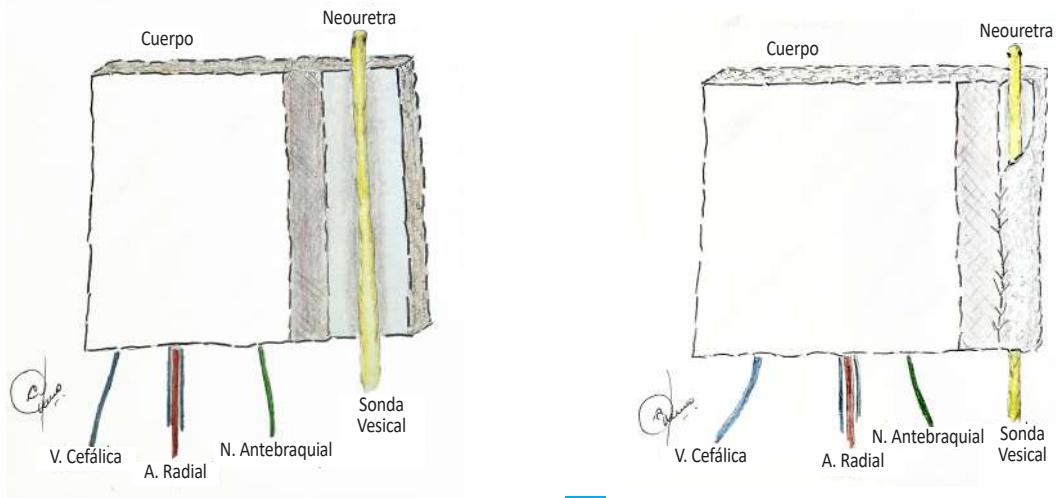
A los 4 meses se realizó la definición del surco coronal. A los 4 años refiere buena sensibilidad superficial del colgajo y la sensibilidad erógena conservada en el glande, y espera la colocación de un implante protésico.

### Discusión

La primera reconstrucción peniana fue realizada por Bogoras<sup>5</sup> en 1936, quien construyó un colgajo tubular con piel del abdomen sin reconstrucción de la uretra. Más tarde Maltz y subsecuentemente Gillies y Harrison modificaron esta técnica incorporando el concepto de una neouretra con la técnica de un tubo dentro de un tubo<sup>5</sup> (Fig. 11). Posteriormente se realizaron algunos intentos con colgajos miocutáneos de muslo<sup>5</sup>.

Con el desarrollo de las técnicas microquirúrgicas comienza una nueva etapa. Originalmente descrito en 1982 por Song y cols.<sup>8</sup>, el colgajo libre radial del antebrazo fue publicado por primera vez para reconstruir el pene por Chang y Hwang en 1984<sup>9</sup>, quienes usaron este colgajo en siete pacientes con amputaciones totales de pene. Luego de dicha publicación, muchos autores adoptaron este tipo de colgajo<sup>3,4,6</sup>.

■ FIGURA 11



**A** y **B**: Técnica de reconstrucción uretral "un tubo dentro de otro tubo"

El pene tiene múltiples funciones y lograr todas ellas en una sola cirugía resulta muy complejo<sup>1,7,10</sup>.

El objetivo de la RF es que el paciente recupere su imagen corporal, pueda orinar de pie y logre la penetración.

En los adultos que han perdido su falo normal es muy difícil lograr lo que ya conocían.

En los niños es diferente, ya que estos pacientes crecieron sin falo y carecen de imagen corporal con pene, lo que crea menos expectativas<sup>7</sup>.

En una revisión sistemática y metanálisis publicado por Wang y cols.<sup>11</sup> en 2022, sobre un total de 1731 pacientes a quienes se les realizó una RF, el tipo más común de colgajo microquirúrgico utilizado fue el radial en un 75,1%.

Esto concuerda con el metanálisis publicado por Yao y cols. en 2018<sup>12</sup>.

El colgajo radial se considera la mejor opción para la RF<sup>1,3,4,13</sup>; es seguro, rápido de levantar, maleable, permite disecar pastillas de piel amplias y reparar estructuras complejas como la uretra con la técnica llamada un tubo dentro de otro tubo<sup>1</sup> (Fig. 11). Su pedículo vascular es largo y su arteria tiene un diámetro de 3 mm.

Al tener varias venas permite realizar doble drenaje venoso. Está inervado por el nervio cutáneo lateral antebraquial, lo que brinda sensibilidad al colgajo.

Permite que dos equipos quirúrgicos trabajen simultáneamente. La zona dadora debe ser injertada y deja secuelas estéticas, pero no funcionales.

Con este colgajo, los resultados estéticos son aceptables, pero se deben mejorar con cirugías complementarias<sup>1,4</sup>. La reconstrucción del surco coronal y del glande son componentes esenciales de una completa RF. La coronoplastia con técnica de Norfolk<sup>1</sup> tiene como objetivo crear un surco coronal prominente y bien marcado, separando el glande del cuerpo del falo (véase Fig. 4).

La reconstrucción de la uretra permite la micción a través del neofalo y orinar de pie; la neouretra se puede realizar en forma simultánea al diseñar el colgajo radial, o en forma diferida con injertos de piel<sup>4</sup>. Algunos autores prefieren esta última opción por tener menos complicaciones<sup>4</sup>. La reconstrucción simultánea presenta altas tasas de fístulas (12 %) y estenosis (35%)<sup>3,4,10</sup>, por lo que la reconstrucción uretral se debe decidir según cada paciente.

Nosotros no hemos realizado la reconstrucción uretral simultánea en nuestros casos. En el paciente epispádico, porque evacua la vejiga a través de un meato peno-escrotal mediante cateterismo limpio intermitente desde su niñez.

En el caso oncológico, orinaba a través de un meato perineal, muy proximal, debido a la resección oncológica; su periné presentaba cicatrices quirúrgicas y estaba irradiado<sup>6</sup>.

La reconstrucción uretral diferida la realizamos en el paciente con amputación traumática. En este caso la consideramos factible y necesaria, ya que el paciente desarrolla tareas rurales y orinar de pie facilita su labor.

La erección se logra con el implante de una prótesis peniana<sup>4</sup>. Es importante aclarar que las complicaciones del implante protésico en estos pacientes son mayores que en pacientes con penes normales<sup>10</sup>.

Por último, consideramos que la reconstrucción fálica desempeña un papel muy importante en pacientes sin disforia de género, ya que les permite una readaptación a la sociedad, que –de no contar con esta cirugía– resultaría muy problemática<sup>1,4,5,7,10,13</sup>.

En conclusión, el CRM realizado por un equipo multidisciplinario permitió una RF satisfactoria, sin complicaciones.

Otras cirugías complementarias son necesarias para alcanzar mejores resultados estéticos y funcionales. La reconstrucción de uretra debe ser decidida según cada paciente.



## ■ ENGLISH VERSION

### Introduction

The total or partial absence of the penis causes physical limitations and psychosocial distress. The impact of penile absence depends on the cause and the age of the patient<sup>1</sup>.

Phallic reconstruction (PR) may be needed due to congenital defects (hypospadias, epispadias or penile agenesis), cancer, trauma<sup>2</sup>, or gender dysphoria<sup>3</sup>.

It is a complex surgical procedure that must address morphological aspects such as size and shape, and functional aspects such as micturition, erection, ejaculation, and somatic and erogenous sensation<sup>3,4</sup>.

Due to its complexity, patients should undergo multidisciplinary evaluation, and surgery should be performed by a surgical team consisting of urologists and reconstructive surgeons specialized in microsurgery<sup>1,4</sup>.

The aim of this study was to describe the results of a series of patients undergoing microsurgical PR using radial forearm flap (RFF). We also evaluated the recovery of tactile and erogenous sensation, sexual function, and patient satisfaction using a non-validated scale.

### Material and methods

Between July 2014 and July 2017, a team of specialists from the Departments of Urology and General Surgery performed PR using RFF on three patients without gender dysphoria.

#### **Surgical technique**

##### *Outline and dissection of the radial forearm flap*

In all patients, the non-dominant arm was used to raise the flap. Allen's test was performed to evaluate if the circulation of the palm was adequate<sup>1</sup>.

The flap was outlined over the volar aspect of the forearm and the course of the cephalic and basilic veins and the radial artery were marked. A skin paddle of 12 × 15 cm was outlined around the radial artery axis. In none of the cases was the flap intended for urethral reconstruction (Fig. 1). The flap was raised from distal to proximal, ligating the superficial peripheral veins dissecting the antebrachial fascia which was raised and included into the flap. The distal radial artery was then ligated, and the dissection was continued between the vascular bundle and the muscular plane that covers the radius. After reaching the proximal border of the flap, dissection continued following the course of the

radial artery and superficial veins up to its origin in the brachial artery. In all three cases, the flap was raised including a superficial branch of the musculocutaneous sensory nerve.

After the dissection was complete, the lateral edges of the flap were sutured, and the distal edge was closed to form a tube (Fig. 2). The radial artery and veins were sectioned after the recipient vessels were prepared for microsurgical anastomoses.

##### *Dissection of vessels and recipient site*

The urologists dissected the urethra and soft tissues. The team performing microsurgery accessed the recipient vessels in the epigastric region by making a right inguinal incision and opening the transversalis fascia to reach the preperitoneal space. In one patient the inguinal incision was extended to reach the femoral vessels. The radial artery was sectioned and the flap was sutured in the genital area. Its pedicle was then approached to the recipient vessels through a subcutaneous tunnel. Microarterial anastomoses were performed with separate sutures using a 9-0 nylon suture. An end-to-end anastomosis between the epigastric artery and the radial artery was performed in 2 cases, and an end-to-side anastomosis between the femoral artery and the radial artery was performed in 1 case. The same technique was used to perform venous anastomoses. Two venous anastomoses were performed in each of the three cases. Then an end-to-end anastomosis was made between the musculocutaneous nerve and the iliohypogastric nerve.

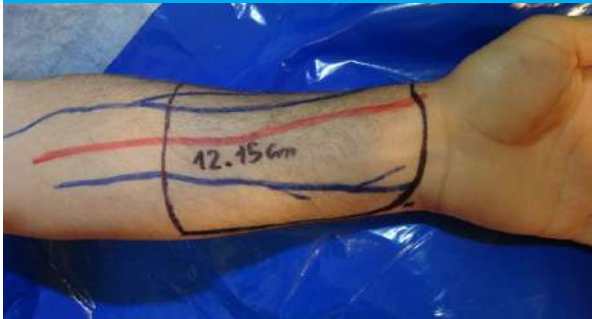
The donor site area was repaired with a thin skin graft from the thigh (Fig. 3).

##### **Additional interventions**

In the late postoperative period, additional procedures were performed to improve the appearance of the neophallus, such as the reconstruction of the coronal sulcus using the Norfolk technique<sup>1</sup> (Fig. 4), creation of a neourethra to micturate in the standing position (Fig. 5) and insertion of a prosthesis to achieve erection.

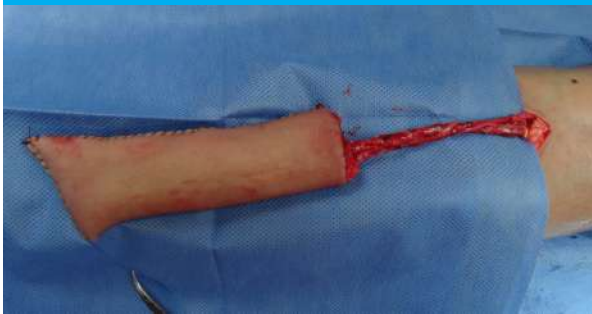The patients were asked to report on the tactile and erogenous sensation and the appearance of the neophallus at 12 and 24 months. Superficial sensation was assessed by physical examination, and erogenous sensation was only assessed in the patient with epispadias. The overall satisfaction with the procedure was evaluated by means of a non-validated questionnaire.

■ FIGURE 1



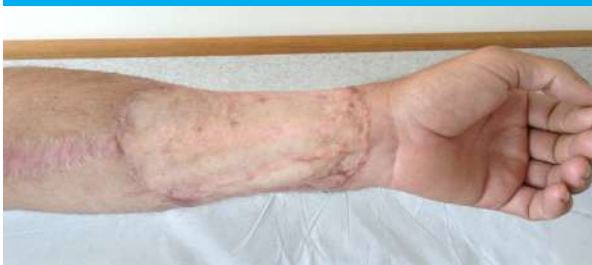Design of the radial flap

■ FIGURE 2



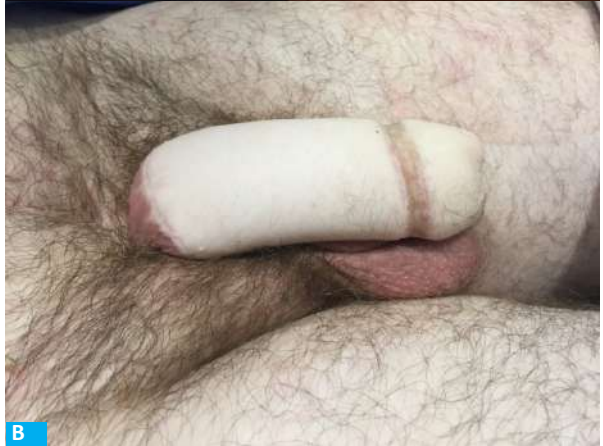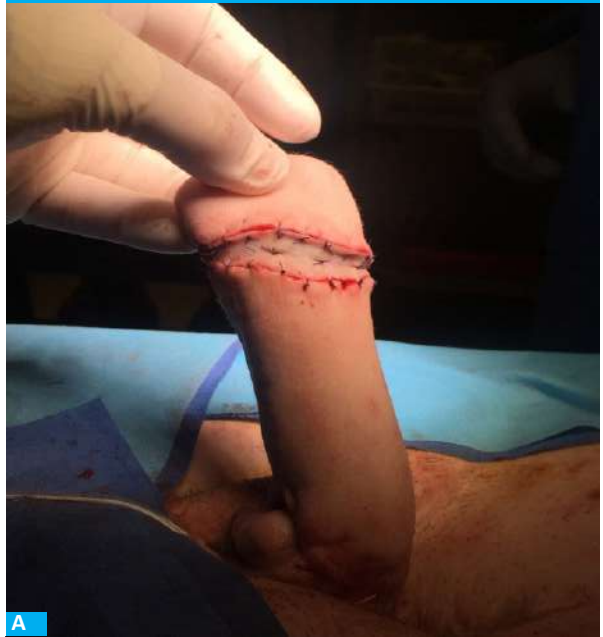Suture of the wound edges of the flap to create a tube

■ FIGURE 3



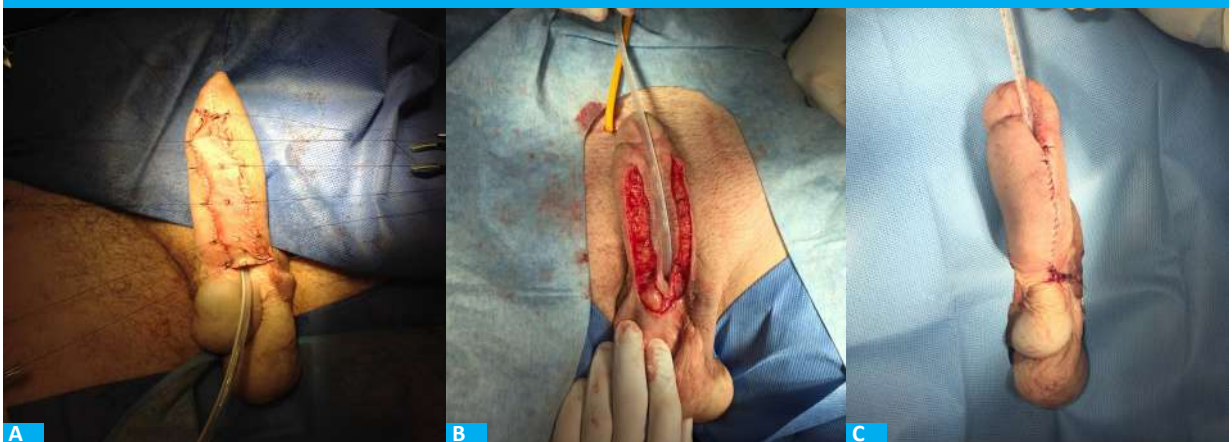
Donor site area repaired with a thin skin graft one year after surgery

■ FIGURE 4



A: Well-defined coronal sulcus with the Norfolk technique. B: Late postoperative follow-up

■ FIGURE 5



Delayed urethral reconstruction using skin graft. A: Thin skin graft in the ventral aspect of the neophallus. B: Creation of the urethra around a Silastic Foley catheter. C: Closure of the neourethra



## Results

The operative time ranged between 420 and 540 minutes and the patients were hospitalized for 4 days. The healing process for the forearm skin graft was completed in 36 to 45 days. There were no cases of partial or total flap necrosis of systemic complications.

### Patient #1

A 27-year-old male presented total amputation of the penis, urethra and complete avulsion of the scrotal skin due to farming equipment accident<sup>2</sup>. The testes were preserved. Phallic reconstruction was scheduled 15 months after the accident (Fig. 6).

The urethra was connected to the base of the phallus for future staged urethroplasty.

After 4 months, the coronal sulcus was defined<sup>1,5</sup>. After 8 months, a penile prosthesis was implanted for penetration (Fig. 7). After 12 months, a staged urethroplasty with skin graft was performed to bring the meatus to the coronal sulcus (Fig. 5). Six years later, the patient reports good flap sensation, adequate penetration during intercourse, and satisfaction with the procedure.

### Patient #2

A 36-year-old male was operated on for a urethral tumor requiring resection of the urethra and corpora cavernosa<sup>6</sup> (Fig. 8), chemotherapy and radiation therapy in the perineum<sup>6</sup>. Microvascular anastomoses were performed as in case #1. We did not perform neourethral reconstruction due to the distance of the perineal meatus from the base of the phallus and the presence of the irradiated perineum.

After 4 months, the coronal sulcus was defined. Four years later, the patient reports good flap sensation and is waiting for penile implant.

### Patient #3

A 22-year-old patient underwent multiple surgeries for epispadias and congenital bladder exstrophy<sup>7</sup>. On physical examination, the penis measured 4 cm in length and the glans had preserved erogenous sensation. The bladder was emptied through intermittent clean catheterization via the urethra (Fig. 9).

An end-to-side arterial microvascular anastomosis was performed between the radial artery and the right femoral artery, and an end-to-side venous microvascular anastomosis was performed between the superficial cephalic vein of the flap and the right femoral vein.


The glans was preserved and sutured to the base of the neophallus to preserve erogenous sensation

■ FIGURE 6



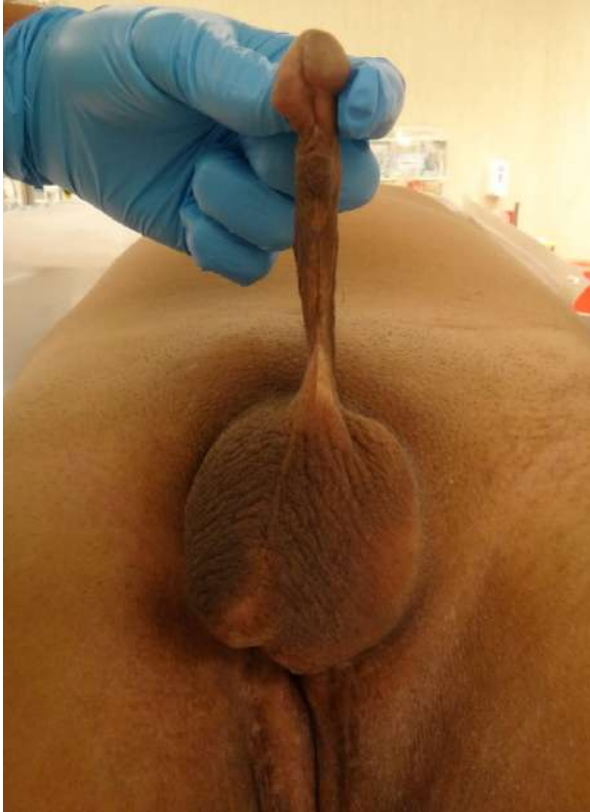Traumatic amputation of the penis

■ FIGURE 7



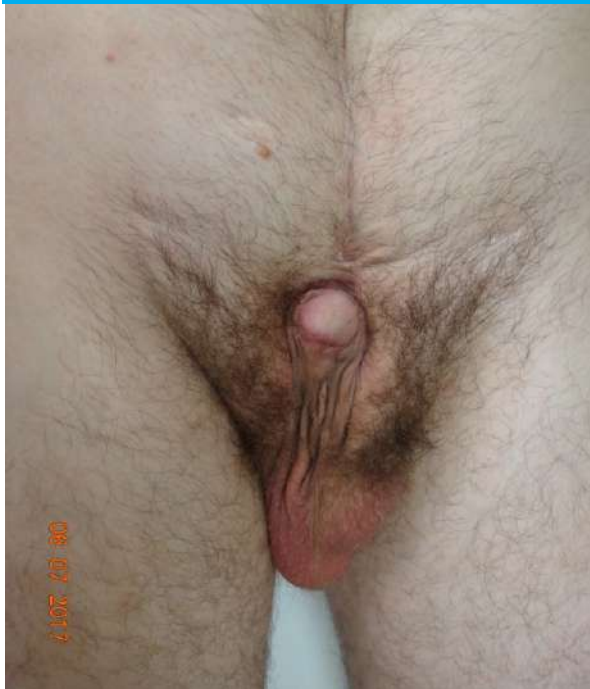A and B: Patient with coronal sulcus and prosthesis

■ FIGURE 8



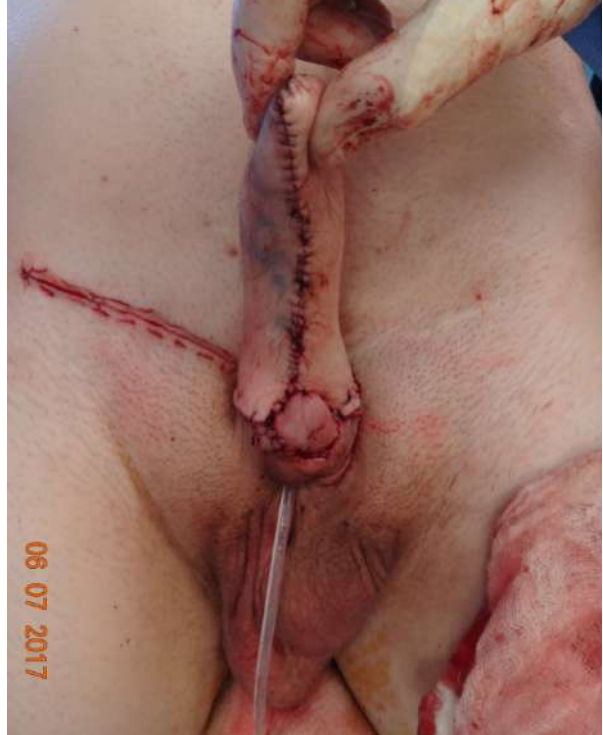Sequelae of urethral tumor

■ FIGURE 9



Patient with epispadias, bladder exstrophy and micropenis with preserved erogenous sensation

■ FIGURE 10



The micropenis was preserved and sutured to the base of the neophallus to preserve erogenous sensation

(Fig. 10). The urethra was dissected from the patient's penis and brought to the perineum for intermittent clean catheterization.

After 4 months, the coronal sulcus was defined. Four years later, the patient reports good flap sensation and preserved erogenous sensation of the glans and is awaiting a penile implant.

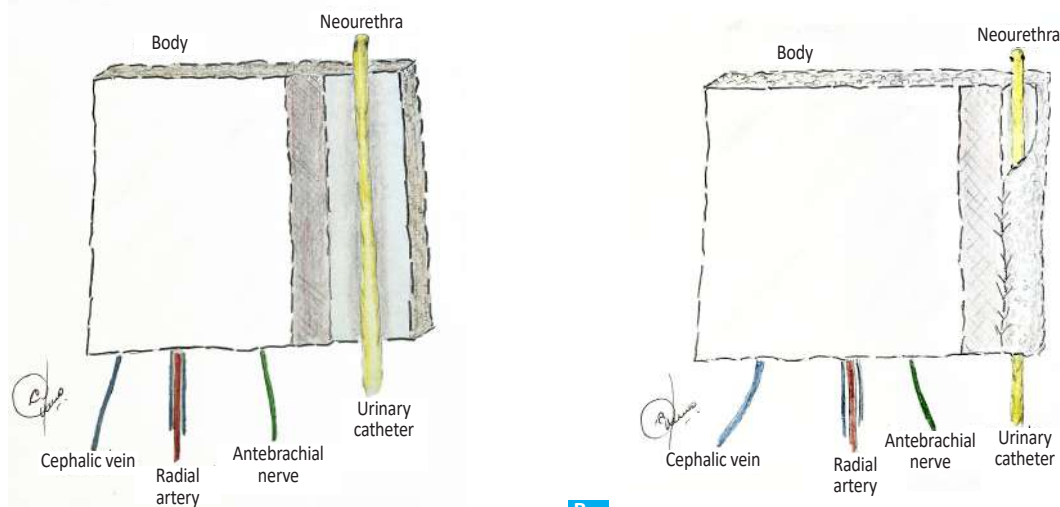
### Discussion

The first reconstruction of the penis was performed by Bograz<sup>5</sup> in 1936, who constructed a tubular flap with skin taken from the abdomen and did not reconstruct the urethra. Later, Maltz and subsequently Gillies and Harrison added the tube-within-a-tube concept to reconstruct the neourethra<sup>5</sup> (Fig. 11). Thereafter, some attempts were made with musculocutaneous flaps from the thigh<sup>5</sup>.

A new stage began with the development of microsurgery. Originally described in 1982 by Song et al.<sup>8</sup>, the radial forearm free flap was first reported for penile reconstruction in 1984 by Chang and Hwang<sup>9</sup> who used this flap in seven patients with total penile amputation. After this publication, many authors adopted this type of flap<sup>3,4,6</sup>.

The penis has multiple functions and to achieve all of them in a single operation is a very complex task<sup>1,7,10</sup>.

■ FIGURE 11



A

B

A and B: Urethral reconstruction using the tube-within-a-tube technique

The goal of PR is to restore the patient's body image, enable micturition while standing, and allow for penetrative sexual intercourse.

In the case of adults who have lost their normal phallus, it is very difficult for them to regain what they already knew. This is different in children, as they have grown up without a phallus and lack a body image with a penis, which creates fewer expectations<sup>7</sup>.

In a systematic review and meta-analysis published by Wang et al<sup>11</sup> in 2022, of 1731 patients undergoing PR, radial flap was the most used (75.1%). This is consistent with the meta-analysis published by Yao et al. in 2018<sup>12</sup>.

The radial flap is considered the best option for PR<sup>1,3,4,13</sup>; it is safe, quick to raise, malleable, allows the dissection of wide skin paddles and the repair of complex structures such as the urethra with the tube-in-tube technique<sup>1</sup> (Fig. 11). Its vascular pedicle is long and its artery has a diameter of 3 mm.

As it has several veins, it allows double venous drainage. It is innervated by the lateral antebrachial cutaneous nerve, which provides sensation to the flap.

Two surgical teams can work simultaneously. The donor area requires skin grafting and leaves aesthetic but not functional sequelae.

With this flap, the aesthetic results are acceptable, but should be improved with additional surgeries<sup>1,4</sup>. The reconstruction of the coronal sulcus and glans are essential components of a complete PR. Coronoplasty using the Norfolk<sup>1</sup> technique creates a prominent and well-marked coronal sulcus separating the glans from the body of the phallus (Fig. 4)

Urethral reconstruction allows micturition through the neophallus and in the standing position. The neourethra can be created simultaneously

when the radial flap is designed or can be delayed to another stage using skin grafts<sup>4</sup>. Some authors prefer this latter option because it has fewer complications<sup>4</sup>. Simultaneous reconstruction is associated with high rates of fistulas (12%) and strictures (35%)<sup>3,4,10</sup>; therefore, urethral reconstruction should be decided depending on each patient.

We did not perform simultaneous urethral reconstruction in our cases. The patient with epispadias has been micturating since childhood by intermittent clean catheterization through a penoscrotal meatus.

The patient with cancer micturated through a very proximal perineal meatus due to oncologic resection; his perineum had surgical scars and had been irradiated<sup>6</sup>.

We performed a delayed urethral reconstruction in the patient with traumatic amputation. In this case, we consider it feasible and necessary because the patient works in the countryside and micturition while standing makes his work easier.

Erection is achieved by implanting a penile prosthesis<sup>4</sup>. The complications of penile prosthesis implantation in these patients are greater than in patients with normal penises<sup>10</sup>.

Finally, we believe that phallic reconstruction plays a very important role in patients without gender dysphoria, allowing them to reintegrate into society, which would be a very serious problem without this surgery<sup>1,4,5,7,10,13</sup>.

In conclusion, the use of RFF for PR by a multidisciplinary team produced satisfactory and uncomplicated results.

Other additional procedures are necessary to achieve better aesthetic and functional results. Urethral reconstruction should be decided depending on each patient.



## Referencias bibliográficas /References

1. Gilbert DA, Winslow BH, Gilbert DM, Jordan GH, Horton CE. Transsexual surgery in the genetic female. *Clin Plast Surg.* 1988;15:471-8.
2. De Luca FG, Garaffa G, Maurizi A, Manzi E, De Dominicis C, Ralph D. Total phallic reconstruction after penile amputation for donkey bite: case report and review of the literature. *Arch Ital Urol Androl.* 2017;89 (2): 166-8.
3. Morrison SD, Shakir A, Vyas KS, Kirby J, Crane CN, Lee GK. Phalloplasty: A review of techniques and outcomes. *Plast Reconstr Surg.* 2016;138:594-615.
4. Garaffa G, Spilotros M, Christopher NA, Ralph D J. Total Phallic Reconstruction Using Radial Artery Based Forearm Free Flap Phalloplasty in Patients with Epispadias-Exstrophy Complex. *J Urol.* 2014;192:814-20.
5. Garaffa G, Christopher NA, Ralph DJ. Total phallic reconstruction in female-to-male transsexuals. *Eur Urol.* 2010;57:715-22.
6. Garaffa G, Raheem A, Christopher N, Ralph D. Total phallic reconstruction after penile amputation for carcinoma. *BJU Int.* 2009;104:852-6.
7. Massanyi EZ, Gupta A, Goel S, Gearhart JP, Burnett AL, Bivalacqua TJ, et al. Radial forearm free flap phalloplasty for penile inadequacy in patients with extrophy. *J Urol.* 2013;190: 1577-82.
8. Song R, Gao Y, Song Y, Yu Y, Song Y. The forearm flap. *Clin Plast Surg.* 1982;9:21-6.
9. Chang T, Hwang W. Forearm flap in one- stage reconstruction of the penis. *Plast Reconstr Surg.* 1984;74:251-8.
10. Monstrey S, Hoebeke P, Dhont M, Selvaggi G, Hamdi M, Van Landuyt K, et al. Radial forearm phalloplasty: a review of 81 cases. *Eur J Plast Surg.* 2005;28:206-12.
11. Wang AMQ, Tsang V, Mankowski P, Demsey D, Kavanagh A, Genoway K. Outcomes Following Gender Affirming Phalloplasty: A Systematic Review and Meta-Analysis. *Sex Med Rev.* 2022;10(4):499-512.
12. Yao A, Ingargiola MJ, López CD, Sanati-Mehrizy P, Burish NM, Jablonka EM, et al. Total penile reconstruction: a systematic review. *J Plast Reconstr Aesthet Surg.* 2018;71(6):788-806.
13. Heston A, Esmonde N, Dugi DD, Berli JU. Phalloplasty: techniques and outcomes. *Transl Androl Urol.* 2019; 8(3):254-65.