

Hemorragia digestiva por intususcepción de un lipoma ulcerado en yeyuno

Gastrointestinal bleeding due to ulcerated intussuscepted jejunal lipoma

Sonia Matthiess , Malena Rius , María C. Kalaydjian , Agustín Duro , José L. D'Addino 

Servicio de Cirugía
General, Hospital
Municipal de Vicente
López, Prof. Dr. Bernardo
A. Houssay
Buenos Aires, Argentina

Los autores declaran no
tener conflictos
de interés.
Conflicts of interest
None declared.

Correspondencia
Correspondence:
Sonia Matthiess
E-mail:
matthiess.sonia@
gmail.com

RESUMEN

Los lipomas yeyunales son tumores gastrointestinales benignos e infrecuentes, de origen mesenquimático, compuestos por adipocitos que suelen estar confinados a la submucosa. Generalmente son asintomáticos y se descubren de manera incidental al realizar estudios por imágenes o endoscópicos. Sin embargo, aquellos mayores de 2 cm pueden presentar síntomas como resultado de complicaciones, como intususcepción intestinal, obstrucción o rara vez, hemorragias. Presentamos un caso infrecuente de intususcepción de un lipoma yeyunal ulcerado en un adulto, diagnosticado en el contexto de un cuadro de hemorragia digestiva.

■ **Palabras clave:** *intestino delgado, hemorragia gastrointestinal, obstrucción intestinal.*

ABSTRACT

Jejunal lipomas are rare benign mesenchymal tumors made up of adipocytes confined to the submucosa layer. They are usually asymptomatic and are incidentally found during imaging or endoscopic tests. Those measuring > 2 cm may become symptomatic as a result of complications as intestinal intussusception, obstruction and bleeding. We herein report a rare case of intussusception of an ulcerated jejunal lipoma in an adult patient, that was diagnosed in the setting of an intestinal hemorrhage.

■ **Keywords:** *small intestine, gastrointestinal bleeding, intestinal obstruction.*

Recibido | Received 02-05-22 ID ORCID: Sonia Matthiess, 0000-0001-9229-2642; Malena Rius, 0000-0003-2563-5881; María C. Kalaydjian, 0000-0001-7272-3214; Agustín Duro, 0000-0002-5428-8543; José L. D'Addino, 0000-003-1917-6930.
Aceptado | Accepted 14-06-22

Los lipomas gastrointestinales son tumores grasos y benignos, que se localizan con mayor frecuencia en el colon (64%) y en el intestino delgado (31%), predominan en el íleon, y menos frecuentemente en el yeyuno (2%)¹⁻⁴. Por lo general, los tumores de intestino delgado son asintomáticos por lo que se descubren incidentalmente durante el estudio de otras enfermedades. Se vuelven sintomáticos al presentar complicaciones como sangrado, intususcepción u obstrucción. Su clínica silente, con síntomas imprecisos y tardíos junto al acceso endoscópico dificultoso, los convierte en un desafío diagnóstico^{2,3,5}.

Presentamos un caso infrecuente de intususcepción de un lipoma yeyunal ulcerado en un adulto, diagnosticado en el contexto de un cuadro de hemorragia digestiva de causa difícil de diagnosticar.

Paciente femenina de 67 años, que consultó por episodio de melena y dolor abdominal posprandial, de tipo cólico e intensidad moderada. Manifestó dolores similares en los dos meses previos, con alteración

del hábito evacuatorio y alternancia entre constipación y diarrea, distensión abdominal y náuseas posteriores a la ingesta.

Antecedentes: anemia microcítica crónica en estudio, tratada con suplemento ferroso. Ingresa con valores de hematocrito de 20% y hemoglobina de 5,9 g/dL, por lo que se decidió transfusión de 1000 mL de concentrados eritrocitarios.

En el examen físico presentó palidez mucocutánea, deshidratación leve; abdomen ligeramente distendido, levemente doloroso generalizado, sin defensa ni peritonismo. Tacto rectal: esfínter normotónico y materia fecal normoformada con restos de melena.

Se realizó videoendoscopia digestiva alta que informó ausencia de lesiones hasta la segunda porción duodenal, sin estigmas de sangrado.

Ante la falta de disponibilidad de videocolonoscopía en la emergencia y estudios endoscópicos de mayor complejidad en el nosocomio, se continuó algoritmo diagnóstico realizando tomografía de tórax, ab-

domen y pelvis con contraste oral e intravenoso, en la que se observó un engrosamiento parietal circunferencial de 10 mm, focalizado en un asa yeyunal, con realce tras la administración de contraste y tendencia a la invaginación, compatible con un proceso tumoral (Fig. 1).

Con el diagnóstico presuntivo de lesión tumoral como causa de la hemorragia activa en estudio, sin posibilidad de realizar hemostasia endoluminal, se intervino quirúrgicamente mediante laparotomía. Como hallazgo intraoperatorio se evidenció, a 30 cm del ángulo de Treitz, la intususcepción de una formación duro elástica intraluminal de 5 cm, sin signos de oclusión intestinal (Fig. 2A). Se realizó resección con márgenes de seguridad de 5 cm y anastomosis terminal en dos planos. La paciente cursó el posoperatorio sin intercurencias, con alta hospitalaria al sexto día.

El estudio por diferido de anatomía patológica reveló lipoma de 4 × 2 cm asociado a intususcepción con extensas áreas de ulceración (Fig. 2B).

Los tumores de intestino delgado son infrecuentes y están compuestos por un amplio espectro de neoplasias malignas y benignas⁶. Los adenocarcinomas son los tumores malignos primarios más frecuentes del intestino delgado. Los tumores benignos como lipomas, fibrolipomas, miomas o heterotopías generalmente se presentan como masas submucosas. No siempre puede realizarse diagnóstico etiológico prequirúrgico sin biopsia previa^{2,5}.

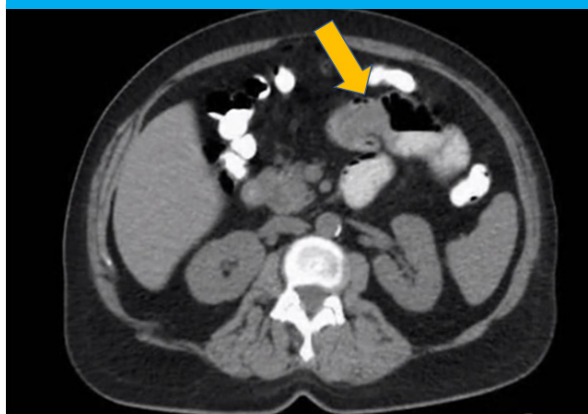
Los lipomas son de origen mesenquimático, localizados en el 90% de los casos en la submucosa¹ y aparecen como una protuberancia sésil extrínseca hacia la luz que, debido a la peristalsis, pueden volverse pediculados y desarrollar invaginación intestinal¹. Presentan una incidencia de entre 0,035 y 4,4%, y son más frecuentes en personas de 50-70 años².

En su mayoría son de pequeño tamaño y asintomáticos, con diagnóstico incidental^{3,4}. Según algunas series publicadas, los mayores de 2 cm pueden presentar síntomas inespecíficos: 68% dolor abdominal de tipo cólico, 35% náuseas o vómitos, 33% sangrado gastrointestinal, 12% distensión abdominal, 11% anemia y 9% alteraciones en el hábito evacuatorio^{2,3,5}. Estos síntomas son secundarios a cuadros de intususcepción u oclusión intermitente⁴.

Los lipomas yeyunales producir intususcepción y, por efecto mecánico contra la pared intestinal, producir isquemia y ulceración, generando hemorragias digestivas^{1,5}. La intususcepción intestinal es más común en niños en quienes suele ser idiopática, mientras que en los adultos es infrecuente y se asocia a causas orgánicas^{3,5}.

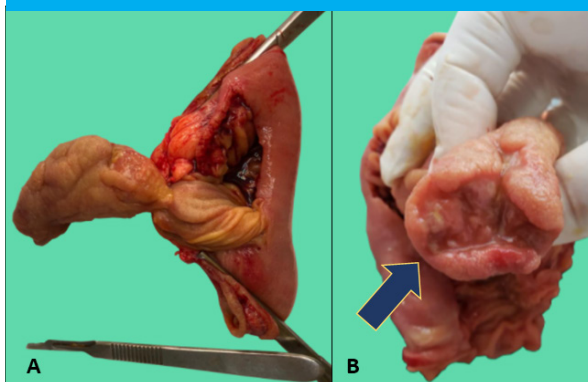
El algoritmo diagnóstico incluye una amplia variedad de estudios. Las video endoscopias digestivas altas y bajas son los exámenes complementarios de primera línea para el estudio de las hemorragias digestivas^{2,5}, aunque suelen arrojar un resultado negativo debido a la localización anatómica de estos tumores. Otros estudios como la enteroscopia y la endocápsula pueden ser de utilidad, aunque no siempre se cuenta con la disponibilidad para su realización^{2,3,6}.

■ FIGURA 1



Tomografía con contraste oral. Engrosamiento parietal de intestino delgado con tendencia a la intususcepción (flecha).

■ FIGURA 2



Resección de intestino delgado: intususcepción de lipoma (A); lipoma ulcerado (flecha) (B)

La tomografía es de uso frecuente para el estudio de cuadros de dolor abdominal, y un alto porcentaje de estos tumores se diagnostica por este método. Presenta una sensibilidad del 71 al 87% y una especificidad cercana al 100% para detección intususcepción de tumores de intestino delgado³. Es el método más sensible para detectar intususcepciones aunque, a diferencia de los estudios endoscópicos, no incluye posibilidad terapéutica o toma de biopsia⁶.

En la literatura se menciona el tratamiento resectivo endoscópico en casos seleccionados por su tamaño y ubicación⁶. Otra opción es la resección quirúrgica y anastomosis, convencional o laparoscópica^{3,6}. La extensión de los márgenes de seguridad sigue siendo hoy en día un tema de discusión³. Los lipomas sintomáticos deben ser resecados independientemente de su tamaño⁶.

En conclusión, los lipomas yeyunales son tumores infrecuentes que suelen ser asintomáticos y diagnosticarse de manera incidental. Pueden complicarse y generar cuadros de suboclusión intestinal o hemorragia digestiva que representan un verdadero desafío diagnóstico. La resección quirúrgica sigue siendo el tratamiento de elección para los lipomas grandes y complicados.

ENGLISH VERSION

Gastrointestinal lipomas are benign fatty tumors most commonly found in the colon (64%) and small intestine (31%), predominantly in the ileum and, less commonly, in the jejunum with an incidence of approximately 2%^{3,4}. Small bowel lipomas are asymptomatic and are usually an incidental finding in imaging tests requested for other diseases, but may become symptomatic as the result of some complications such as bleeding, intussusception, or intestinal obstruction. This condition represents a diagnostic challenge because of its clinically silent course, vague and late symptoms, and difficult endoscopic access^{2,3,5}.

We report a rare case of an ulcerated and intussuscepted jejunal lipoma in an adult patient, diagnosed in the setting of an obscure gastrointestinal bleeding.

A 67-year-old female patient presented with melena and cramping postprandial abdominal pain, moderate in intensity. She had experienced similar episodes of pain over the previous two months, with changes in bowel habits alternating between constipation and diarrhea, abdominal bloating, and nausea after ingestion.

The patient had a history of chronic microcytic anemia which was being treated with iron supplementation. On admission, the hematocrit was 20% with hemoglobin levels of 5.9 g/dL, so 100 mL of packed red blood cells were transfused.

On physical examination the patient was pale and mildly dehydrated; the abdomen was slightly distended, with generalized tenderness without guarding or peritoneal signs. The rectal examination revealed normal sphincter tone and black tarry stools with normal consistency.

The patient underwent upper gastrointestinal endoscopy, which did not show any abnormality until the second part of the duodenum was reached, and there were no signs of bleeding.

Because emergency colonoscopy and more complex endoscopic procedures were not available at the hospital, workup continued with a computed tomography scan of the chest, abdomen, and pelvis with oral and intravenous contrast. A circumferential thickening of 10 mm was observed in a jejunal loop with contrast enhancement, and a tendency to invagination, consistent with a tumorous process (Fig. 1).

Based on the presumed diagnosis of active bleeding caused by the tumor, and without the possibility of performing endoluminal hemostasis, we decided to perform open surgery. A 5-cm endoluminal, intussuscepted mass, hard-elastic in consistency, was found 30 cm from the angle of Treitz, with no signs of intestinal obstruction (Fig. 2A). The tumor was resected with safety margins of 5 cm and a two-layer

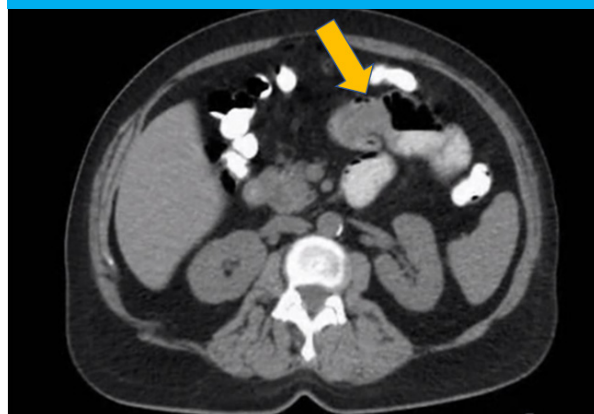
end-to-end anastomosis was constructed. The patient evolved without complications and was discharged on postoperative day 6.

The postoperative pathology examination reported an ulcerated and intussuscepted lipoma measuring 4 × 2 cm (Fig. 2B).

Small bowel tumors are rare and include a wide spectrum of malignant and benign neoplasms⁶. Adenocarcinomas are the most common primary malignant tumors of the small bowel. Benign tumors like lipoma, fibrolipoma, fibroma, myoma, and heterotopias typically present as submucosal masses. It is not always possible to make a preoperative etiologic diagnosis without prior biopsy^{2,5}.

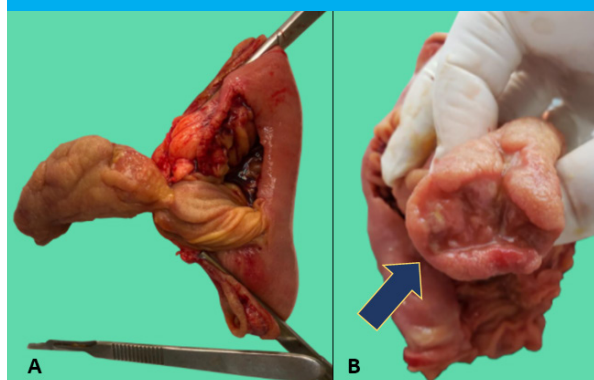
Lipomas are mesenchymal tumors located in the submucosal layer in 90% of cases¹ and appear as an extrinsic sessile protrusion into the lumen although because of peristalsis, they may become pedunculated and present with intussusception¹. The incidence of intestinal lipomas ranges from 0.035% to

FIGURE 1



omputed tomography scan with oral contrast agent showing thickening of the small bowel with a tendency toward intussusception (arrow)

FIGURE 2



Small bowel resection. Jejunal lipoma with intussusception (A) and ulceration (arrow) (B).

4.4% and are most commonly found in patients aged 50–70 years².

They are usually small and asymptomatic, and their diagnosis is incidental^{3,4}. According to some published series, those measuring > 2 cm may produce non-specific symptoms: cramping abdominal pain (68%), nausea or vomiting (35%), gastrointestinal bleeding (33%), abdominal distension (12%), anemia (11%), and changes in bowel habits (9%)^{2,3,5}. These symptoms are secondary to intussusception or intermittent obstruction⁴.

When intussusception of jejunal lipomas occurs, the mechanical effect against the intestinal wall can cause ischemia and ulceration, resulting in gastrointestinal bleeding^{1,5}. Intussusception is more common in children and is usually idiopathic. In adults, it is rare and associated with organic causes^{3,5}.

The diagnostic algorithm consists of an extensive set of tests. Upper gastrointestinal endoscopy and colonoscopy are the first line complementary tests for investigating gastrointestinal bleeding^{2,5}. However, they often yield negative results due to the anatomical location of these tumors. Other tests such

as enteroscopy and capsule endoscopy may be useful, although they are not always available^{2,3,6}.

Computed tomography scan is commonly used to assess abdominal pain. This method has a high success rate in diagnosing these tumors, with a sensitivity of 71 to 87% and a specificity close to 100% for detecting intussuscepted tumors of the small intestine. It is the most sensitive method for detecting intussusceptions although it does not offer therapeutic possibilities or biopsy⁶.

Endoscopic resection is another possibility mentioned in the literature for selected cases, based on tumor size and location⁶. Another option is conventional or laparoscopic surgical resection with anastomosis^{3,6}. The appropriate extent of safety margins is still a topic of discussion³. Symptomatic lipomas should be removed regardless of their size⁶.

Jejunal lipomas are rare tumors that are usually asymptomatic and are detected incidentally. Complications represent a real diagnostic challenge and include intestinal obstruction or gastrointestinal bleeding. Surgical resection is the treatment of choice for large and complicated lipomas.

Referencias bibliográficas /References

1. Balmadrid B, Gluck M. Chronic iron deficiency anemia caused by small-bowel lipoma. *Gastrointest Endosc.* 2014;79(4):678-9. Doi: 10.1016/j.gie.2013.10.048. Epub 2013 Dec 17.
2. Farkas N, Wong J, Bethel J, Monib S, Frampton A, Thomson S. A systematic review of symptomatic small bowel lipomas of the jejunum and ileum. *Ann Med Surg.* 2020; 58:52-67. Doi: 10.1016/j.amsu.2020.08.028. eCollection 2020 Oct.
3. Manouras A, Lagoudianakis EE, Dardamanis D, Tsekouras D K, Markogiannakis H, Genetzakis M, Katergiannakis V. Lipoma induced jejunojejunal intussusception. *World J Gastroenterol.* 2007 ;13(26):3641-4. Doi: 10.3748/wjg.v13.i26.3641.
4. Cuciureanu T, Huiban L, Chiriac S, Singeap AM, Danciu M, Mihai F, et al. Ulcerated intussuscepted jejunal lipoma-uncommon cause of obscure gastrointestinal bleeding: A case report. *World J Clinic Cases.* 2019;7(22):3765-71. Doi: 10.12998/wjcc.v7.i22.3765.
5. Li Z, Sun M, Song B, Shu Z. Gastrointestinal hemorrhage caused by adult intussusception secondary to small intestinal tumors: Two case reports. *Medicine (Baltimore).* 2018 97(34):et12053. Doi 10.1097/MD.00000000000012053.
6. Kurniawan N, Rüter C, Steinbrück I, Baltes P, Hagenmüller F, Keuchel M. Tumours in the small bowel. *Video J E of GI Endoscopy.* 2014; 1(3):632-5.