

Metástasis pancreática metacrónica de carcinoma renal *Metachronous pancreatic metastasis from renal cell carcinoma*

Javier Chinelli¹ , Graciela Hernández¹ , Gustavo Rodríguez¹ , Elisa Laca² 

1. Cirujano.
2. Patóloga.
Corporación Médica de
Canelones (COMECA).
Montevideo. Uruguay

Los autores declaran no
tener conflictos
de interés.
Conflicts of interest
None declared.

Correspondencia
Correspondence:
Javier Chinelli
E-mail:
jchinelli01@gmail.com

RESUMEN

Las metástasis pancreáticas por carcinoma renal de células claras son excepcionales; en general, se presentan como tumores asintomáticos de diagnóstico incidental. Caso clínico: hombre de 61 años, nefrectomizado hace 10 años; durante el seguimiento se detecta una masa pancreática distal de 3 cm, hipervascular. Se realiza pancreatometomía corporocaudal laparoscópica, confirmando la presencia de una metástasis de carcinoma renal. Las metástasis pancreáticas del carcinoma renal suelen aparecer en forma asintomática y metacrónica. La resección quirúrgica logra buenos resultados oncológicos y debe intentarse siempre que sea posible. En este caso destacamos que se pudo realizar una exéresis radical mediante abordaje mínimamente invasivo.

■ **Palabras clave:** carcinoma renal, metástasis pancreática, pancreatometomía.

ABSTRACT

Pancreatic metastases from clear cell renal carcinoma are very rare, and generally present as incidental asymptomatic tumors. Case report: a 61-year-old male patient with a history of nephrectomy 10 years before presented a 3-cm hypervascular mass in the distal pancreas during follow-up. A laparoscopic distal pancreatectomy was performed, confirming the presence of metastasis from a renal cell carcinoma. Pancreatic metastases from renal cell carcinoma are usually metachronous and asymptomatic. Surgical resection is associated with favorable oncological results and, if possible, should be attempted. In our case, a successful oncological resection could be performed through a minimally invasive approach..

■ **Keywords:** renal carcinoma, pancreatic metastasis, pancreatectomy.

Recibido | Received
08-10-19
Aceptado | Accepted
17-12-19

ID ORCID: Javier Chinelli, 0000-0002-3387-7365; Graciela Hernández, 0000-0002-5198-0913; Gustavo Rodríguez, 0000-0003-3465-8364; Elisa Laca, 0000-0001-6215-2059.

Entre los tumores pancreáticos, las metástasis son relativamente raras (2 a 5% del total) y suelen tener origen en el cáncer de pulmón (40%) y los tumores digestivos (25%), entre otros. Sin embargo, el carcinoma renal es una causa por demás infrecuente, correspondiendo tan solo al 1- 2,8% de las metástasis pancreáticas¹.

Habitualmente se diagnostican en forma metacrónica durante el seguimiento de los pacientes operados, incluso varios años después de la cirugía, y hasta un 50% se presentan de forma asintomática².

La resección quirúrgica constituye el tratamiento de elección, ya que prácticamente no responden a otras modalidades terapéuticas como la quimioterapia.

El objetivo de este trabajo es comunicar un caso clínico tratado mediante pancreatometomía corporocaudal y esplenectomía por abordaje laparoscópico.

Paciente de sexo masculino, 61 años. Antecedentes: nefrectomía derecha hace 10 años por carcinoma de células claras; 9 años después, resección de metástasis a nivel de fosas nasales y parótida. Durante el seguimiento, en ecografía abdominal se detecta imagen nodular sólida de 27 mm adyacente al hilio esplénico. La tomografía computarizada (TC) muestra

una masa hipodensa a nivel de la cola del páncreas, con realce periférico (Fig. 1.A). La resonancia magnética (RM) evidencia un intenso realce con contraste en fase arterial, sin trombosis de vasos esplénicos (Fig. 1.B). La tomografía por emisión de positrones (PET/TC) utilizando somatostatina como radiotrazador no mostró hiper captación a nivel del tumor ni expresión anormal de receptores de somatostatina. Los marcadores tumorales (CEA, CA 19-9, 5HIA) se encuentran dentro del rango de normalidad.

Se realiza una pancreatometomía corporocaudal izquierda anterógrada y esplenectomía laparoscópica con buena evolución posoperatoria. La última se asoció con el objetivo de facilitar la técnica. Se colocó al paciente en posición anti-Trendelenburg, el cirujano entre las piernas y los ayudantes a los lados del paciente. Los trocares se colocaron de la siguiente forma: 10 mm supraumbilical, 5 mm entre este y el xifoides y 2 de 12 mm en ambos hipocondrios. Se realizó una minilaparotomía transversa subcostal izquierda para la extracción de la pieza operatoria y se dejó un drenaje enfrentado a la transección pancreática (Fig. 2). El tiempo operatorio fue 150 minutos.

La pieza de resección contiene un tumor nodular pardo amarillento de 25 × 25 × 20 mm (Fig. 3). La microscopia muestra un carcinoma de células claras, con patrón sólido-alveolar con necrosis y hemorragia, grado nuclear 2, escasas mitosis; la inmunohistoquímica (IHQ) fue positiva para PAX-8 (Fig. 4.A) y RCC (renal cell carcinoma) (Fig. 4.B).

El paciente fue dado de alta al 6º día posoperatorio sin complicaciones. En el momento actual se encuentra en el 3º mes posoperatorio, sin elementos clínicos de recaída, estando pendiente la dosificación de marcadores tumorales.

La metástasis pancreática del carcinoma renal de células claras (que supone el 80% de los cánceres renales, predominando durante la 6ª década de la vida) es muy poco frecuente. Si bien varias series de autopsias informan que los tumores que metastatizan con mayor frecuencia que el páncreas son los de pulmón y digestivos (42 y 24,7%, respectivamente), en las casuísticas de resecciones quirúrgicas, la neoplasia hallada con mayor frecuencia es el carcinoma renal metastásico³.

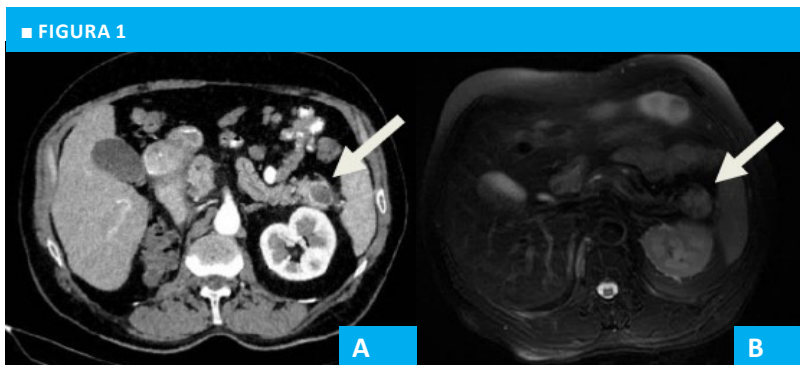
La diseminación se produce por vía hematogénea o linfática, y las células del carcinoma renal presentan afinidad por el parénquima pancreático, lo que explica que puedan metastatizar en él sin hacerlo a otros órganos. No obstante, una característica adicional del carcinoma de células claras es su capacidad de metastatizar cualquier órgano y en cualquier momento. De hecho, se han descrito metástasis pancreáticas hasta 27 años

después de reseco el tumor primitivo⁴. En este caso, el tumor metastásico se presentó en forma alejada, metacrónica, 10 años después de la nefrectomía, si bien un año antes también se habían reseco metástasis en topografías muy distantes (rinofaringe y parótida).

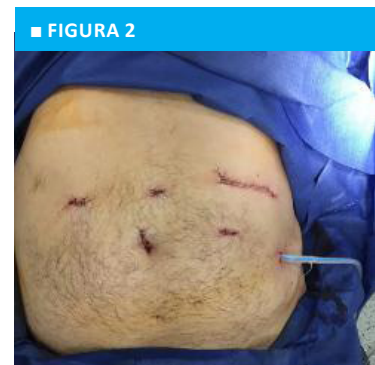La forma de presentación clínica es asintomática hasta en el 50% de los casos, tal como en nuestro paciente en quien fue un hallazgo incidental durante el seguimiento imagenológico, lo que resulta esperable tratándose de un tumor pequeño ubicado en la cola del páncreas.

Los estudios de imagen (TC, RM) mostrarán lesiones hipervasculares en fases tempranas de la administración de contraste intravenoso, a diferencia de los tumores primitivos pancreáticos que suelen verse hipovasculares⁵. El papel de la PET/TC aún no está bien definido, aunque en este caso permite excluir en principio que se trate de un tumor neuroendocrino. Por último, la biopsia por punción con aguja fina (PAAF) no suele utilizarse por el riesgo de sangrado.

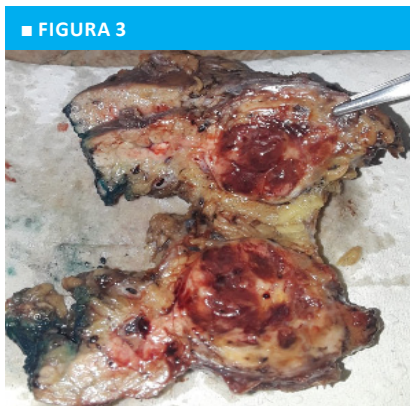Con respecto a la conducta terapéutica, deberá intentarse la resección siempre que el terreno del paciente lo permita y en ausencia de enfermedad metastásica extrapancreática o tumor primario irreseccables. Esto ha demostrado aumentar la supervivencia y mejorar la calidad de vida, sobre todo en aquellos pacientes con un período libre de enfermedad mayor de 2 años⁶. De hecho, el antecedente de metastasectomía previa, única o múltiple, aun en localizaciones distantes como



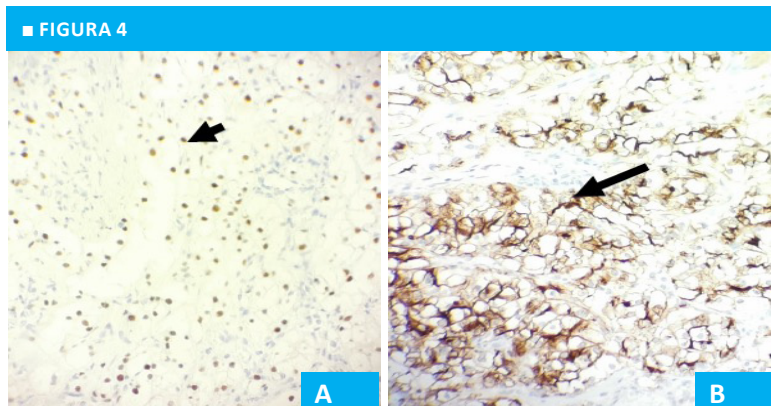
A y B. TC y RM. Tumor pancreático (flecha blanca).



Abordaje laparoscópico. Disposición de los trocares y mini-laparotomía



Aspecto macroscópico de la pieza de resección. Tumor en la cola del páncreas.



Microscopia con inmunohistoquímica. Tinción positiva para PAX-8 (4.A, flecha negra corta) y RCC (4.B, flecha negra larga). Aumento 40 x.

fue el caso analizado, no es un factor que contraindique la resección quirúrgica pancreática. Esto se debe a las tasas relativamente altas de supervivencia informadas tras la resección (entre 29 y 88%), en contraposición al mal pronóstico que tienen las metástasis pancreáticas de carcinomas distintos del de cáncer renal. La resección debe ser radical, con márgenes libres de tumor microscópico. Las lesiones suelen ser inmunorreactivas al CD10 y vimentina en la inmunohistoquímica, comprobándose en este caso la positividad al PAX-8 y el marcador RCC (renal cell carcinoma).

La importancia del tratamiento quirúrgi-

co radica en la ausencia de respuesta a la quimioterapia, radioterapia y hormonoterapia, si bien hay ensayos en fase III que estudian la eficacia de la inmunoterapia con agentes como el sunitinib y el bevacizumab.

La metástasis pancreática del carcinoma renal de células claras es excepcional. Sin embargo, la resección quirúrgica –de ser factible– logra una alta tasa de curación, por lo que siempre deberá intentarse. En el presente caso se pudo llevar a cabo una exéresis oncológicamente satisfactoria a través de un abordaje mínimamente invasivo.

■ ENGLISH VERSION

Pancreatic metastases are rare (2-5% of pancreatic cancers) and the most frequent primary locations of tumor are lung cancer (40%) and gastrointestinal cancer (25%), among others. However, pancreatic metastases from renal cell carcinoma are very rare, accounting for only 1-2.8% of pancreatic metastases¹.

They usually present as metachronous metastases during the follow-up of patients who underwent surgery, even several years after surgery, and up to 50% are asymptomatic².

Surgery is the treatment of choice as the lesions do not respond to other treatments as chemotherapy.

We report the case of a patient treated with distal pancreatectomy and splenectomy through laparoscopy.

We report the case of a 61-year-old male patient with a history of right nephrectomy 10 years before consultation due to clear cell renal cell carcinoma. Nine years later, he underwent resection of metastases of the nasal cavity and parotid gland. An abdominal ultrasound performed during follow-up revealed the presence of a 27-mm solid nodule adjacent to the splenic hilum. A computed tomography (CT) scan showed a hypodense mass at the level of the tail of the pancreas with peripheral enhancement (Figure 1.A). The contrast-enhanced magnetic resonance imaging (MRI) evidenced intense enhancement in the arterial phase without thrombosis of the splenic vessels (Figure 1.B). A somatostatin receptor-targeted positron emission tomography (PET)-CT scan did not show higher uptake at the level of the tumor or abnormal expression of somatostatin receptors. The tumor markers (CEA, CA 19-9, 5HHIA) were within normal ranges.

The patient underwent laparoscopic left antegrade distal pancreatectomy and splenectomy with favorable postoperative outcome. The latter was performed to facilitate the technique. The patient was placed in reverse Trendelenburg position, the surgeon stood between the legs and the assistant on the sides of the patient. A 10-mm trocar was inserted above the umbilicus, a 5-mm trocar between the 10-mm trocar and the subxiphoid area and two 12-mm trocars in

both hypochondriac regions. A left subcostal transverse mini-incision was performed to remove the surgical specimen and a drain was placed close to the pancreatic stump (Figure 2). Operative time was 150 minutes.

The surgical specimen contained a yellowish-brown nodular tumor measuring 25 × 25 × 20 mm (Figure 3). The microscopic examination showed a clear cell carcinoma with a compact and alveolar pattern with necrosis and hemorrhage, histological grade 2, scarce mitosis, and immunohistochemical staining pattern positive for PAX8 (Figure 4.A) and RCC (renal cell carcinoma) (Figure 4.B).

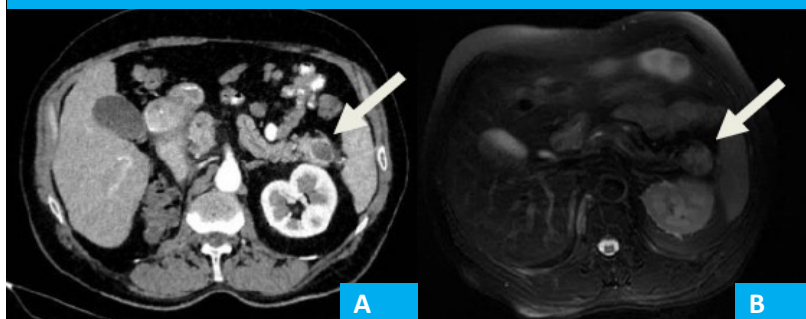
The patient was discharged on postoperative day 6 without complications. At the present time he has been operated on for three months, with no clinical signs of recurrence, waiting for the estimation of tumor markers.

Pancreatic metastases from clear cell renal carcinoma (which accounts for 80% of renal cancer during the 6th decade of life) are very rare. Although many autopsy series reported that the most frequent primary locations of tumors with pancreatic metastasis are lung and gastrointestinal tumors (42 and 24.7%, respectively), in surgical cases metastases of renal cell carcinoma are more common³.

Metastases occur by hematogenous or lymphatic spread, and tumor cells of renal cell carcinoma apparently have a high affinity for the parenchyma of the pancreas, which would explain pancreatic metastases and the absence of metastases to other organs. However, an additional feature of clear cell carcinoma is its ability to metastasize to any organ at any time. In fact, pancreatic metastases have been described up to 27 years after the primary tumor was resected⁴. In this case, the pancreatic metastases developed at long-term follow-up (metachronous disease), 10 years after the nephrectomy, while a year earlier metastasis had also been resected in distant sites (nasopharynx and parotid gland).

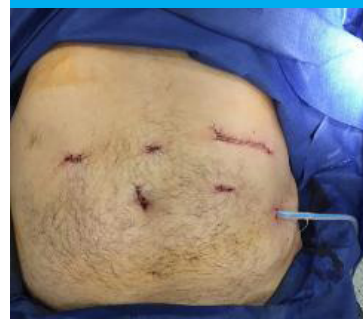The clinical presentation is asymptomatic in up to 50% of the cases, as in our patient in whom pancreatic metastases were an incidental finding during follow-up with imaging tests, an expected situation in the case of

■ FIGURE 1



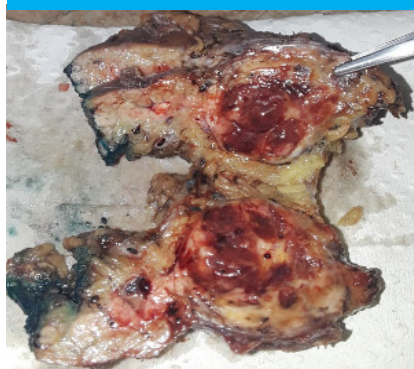
A, B. CT scan and MRI. Pancreatic tumor (white arrow).

■ FIGURE 2



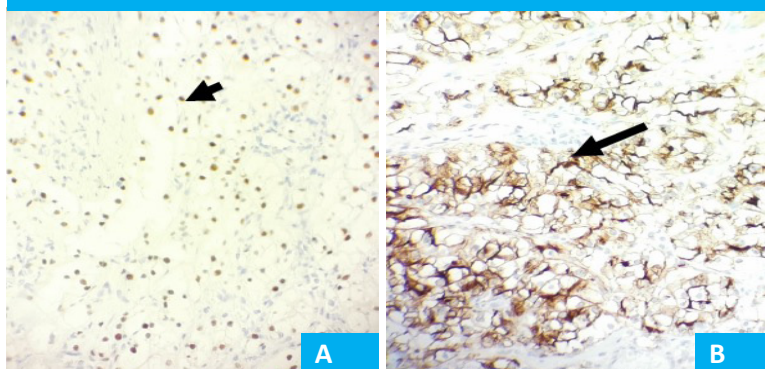
Laparoscopic approach. Positioning of the trocars and mini-laparotomy

■ FIGURE 3



Gross examination of the surgical specimen. Tumor in the pancreas tail.

■ FIGURE 4



Microscopic examination with immunohistochemical staining. Immunohistochemical staining pattern positive for PAX8 (Figure 4.A, short black arrow) and RCC (Figure 4.B, long black arrow). Magnification x40.

a small tumor located in the tail of the pancreas.

Contrast-enhanced imaging tests (CT scan, MRI) show hypervascular lesions in the early arterial phase, as opposed to primary pancreatic tumors that are often hypovascular⁵. The role of PET/CT scan is not yet well defined, although in this case it was useful to exclude a neuroendocrine tumor. Finally, fine needle aspiration (FNA) is not usually indicated due to the risk of bleeding.

Resection should be attempted in patients with favorable clinical status and in the absence of metastatic extrapancreatic disease or unresectable primary tumors. Resection increases survival and improves quality of life, especially in those patients with disease-free survival > two years⁶. In fact, the history of resection of single or multiple metastases, even in distant sites as in the case analyzed, does not contraindicate pancreatic resection. This is due to the relatively high survival rates reported after resection

(between 29 and 88%), as opposed to the poor prognosis of pancreatic metastases from carcinomas other than renal cell carcinoma. Radical resection is indicated with microscopically tumor-free margins. The immunohistochemical staining pattern is positive for CD10 and vimentin. In our case, the staining pattern positive was for PAX8 and RCC.

The importance of surgical treatment is based on the lack of response to chemotherapy, radiotherapy and hormone therapy, although phase III trials are investigating the efficacy of immunotherapy with agents such as sunitinib and bevacizumab.

Pancreatic metastases from clear cell renal carcinoma are very rare. However, surgical resection, if feasible, is associated with a high rate of success and should always be performed. In our case, a successful oncological resection could be performed through a minimally invasive approach.

Referencias bibliográficas /References

1. Tanis PJ, van der Gaag NA, Busch OR, van Gulik TM, Gouma DJ. Systematic review of pancreatic surgery for metastatic renal cell carcinoma. *Br J Surg*. 2009;96:579-92.
2. Maeda A, Uesaka K, Matsunaga K, Kanemoto H, Bando E, Furukawa H. Metastatic tumors of the pancreas. *Pancreas*. 2008;37:234-6.
3. Koide N, Yokoyama Y, Oda K, Nishio H, Ebata T, Abe T, et al. Pancreatic metastasis from renal cell carcinoma: Results of the surgical management and pathologic findings. *Pancreas*. 2008;37:104-7.
4. Goto T, Dohmen T, Yoneyama K. Pancreatic metastasis from renal cell carcinoma. *Clin Gastroenterol Hepatol*. 2007;5:A26.
5. Eidt S, Jergas M, Schmidt R, Siedek M. Metastasis to the pancreas—an indication for pancreatic resection? *Langenbecks Arch Surg*. 2007;392:539-42.
6. Ninan S, Prashant KJ, Alan P, Krishna VM. Synchronous pancreatic metastasis from asymptomatic renal cell carcinoma. *J Pancreas*. 2005;6:26-8.