







Cierre dinámico y toxina botulínica: una alternativa novedosa para el cierre definitivo del abdomen abierto y contenido

Dynamic closure system and botulinum toxin: a novel alternative for definitive closure of open abdomen

Facundo Nogueira , Guadalupe Iudica , Juan Cruz López Meyer , Francisco Barragán , Fernando Iudica , Pablo Cingolani 

Hospital Universitario
Austral. Buenos Aires,
Argentina.

Los autores declaran no
tener conflictos
de interés.
*Conflicts of interest
None declared.*

Correspondencia
Correspondence:
Facundo Nogueira
E-mail:
FANOUEI@
hospitalaustral.edu.ar

RESUMEN

Se presenta el caso de un paciente masculino de 54 años que, cursando internación por neumonía-COVID-19, intercurrió con shock séptico por diverticulitis aguda Hinchey IV, por lo que se realizó cirugía de Hartmann. Evolucionó con isquemia colónica, se realizó colectomía total y abdomen abierto y contenido (AAyC).

El manejo del AAyC se realizó con sistema de vacío (VAC) durante 7 semanas, resultando un AAyC tipo IIIa (Björck) con un *gap* de 16 cm. Se decidió iniciar, una vez dadas las condiciones clínicas del paciente, el cierre dinámico (CD) con tracción fascial con malla de polipropileno asociado a inyección de toxina botulínica (TB).

Esta estrategia permitió el cierre fascial primario (CFP) de la pared abdominal en la quinta semana de comenzado el tratamiento, evitando de esta manera la morbilidad de un cierre por segunda intención.

■ **Palabras clave:** COVID-19, abdomen abierto y contenido, cierre dinámico, toxina botulínica, cierre fascial primario.

ABSTRACT

We report the case of a 54-year-old male patient hospitalized for COVID-19 pneumonia who developed septic shock due to acute Hinchey IV diverticulitis and required Hartmann's surgery. The patient evolved with colonic ischemia and underwent total colectomy and open abdomen (OA) with temporary abdominal closure (TAC) that was managed with a vacuum-assisted wound closure (VAWC) system for 7 weeks, resulting in a Björck grade 3A OA with a 16-cm gap. As he had a favorable clinic course, dynamic closure with mesh-mediated fascial traction was decided, associated with botulinum toxin (BT) injection.

This strategy allowed primary fascial closure (PFC) of the abdominal wall 5 weeks after treatment was initiated, thus avoiding the complications of healing by secondary intention.

■ **Keywords:** COVID-19, open abdomen, dynamic closure, botulinum toxin, primary fascial closure.

Recibido | Received 09-06-21 ID ORCID: Facundo Nogueira, 0000-0001-8033-8228; Guadalupe Iudica, 0000-0003-1905-9814; Juan Cruz López Meyer, 0000-0001-5294-1732; Francisco Barragán, 0000-0003-1223-0690; Fernando Iudica, 0000-0001-9428-9674; Pablo Cingolani, 0000-0003-1553-0920.
 Aceptado | Accepted 28-10-21

El abdomen abierto y contenido (AAyC) es una estrategia terapéutica a la cual muchos cirujanos se ven forzados a recurrir en el manejo de sepsis abdominal, control del daño y síndrome compartimental abdominal (SCA), utilizando un cierre temporal abdominal (CTA) hasta lograr las condiciones necesarias para realizar un cierre definitivo.

Cuando no es posible un cierre temprano, la posibilidad de realizar un CFP disminuye abruptamente, se prolonga el período de internación y aumenta la incidencia de complicaciones asociadas a este método¹.

Con el objetivo de la protección visceral y facilitar un cierre posterior, mientras se permite un fácil acceso a la cavidad abdominal, se han descrito diversas técnicas tanto estáticas como dinámicas de CTA. Una técnica de CTA debería idealmente proveer cobertura visceral manteniendo un ambiente fisiológico, prevenir evisceración y adherencias entre las vísceras y la pared abdominal, disminuir la retracción de los rectos abdo-

minales, remover el exceso de fluidos junto con bacterias y detritos de forma activa, ser fácil de usar y, como consecuencia de todos estos mecanismos, conservar la integridad de las vísceras y facilitar el cierre definitivo del abdomen².

Algunas técnicas más antiguas tal como la bolsa de Bogotá no solo no permiten un adecuado control de fluidos sino demostraron no facilitar el cierre de la pared abdominal, derivando en largos períodos de internación, con el temido riesgo de fistulas enteroatmosféricas y la inevitable consecuencia de eventraciones gigantes con su concomitante morbilidad. Con el advenimiento de la terapia de presión negativa, estas técnicas comenzaron a evolucionar. Sin embargo, el CFP del abdomen abierto, principalmente en terapias prolongadas con sistema de vacío, no fue satisfactorio³.

En 2007, Petersson y cols. describen la técnica del CD de la pared abdominal –*Vacuum assisted wound closure with mesh mediated fascial traction*– utilizando

tracción fascial progresiva con malla de polipropileno y VAC, como terapia para el AAyC de larga evolución, facilitando el CFP y disminuyendo las complicaciones asociadas al CTA del AAyC³.

Desde entonces, esta técnica ha sido utilizada en varios centros que informaron su experiencia, y sus resultados a largo plazo se encuentran aún en estudio³.

Presentamos un caso en el cual utilizamos este tipo de CD asociado con la inyección de toxina botulínica (TB) en los músculos laterales del abdomen, ya utilizada por Ibarra-Hurtado y cols. en el manejo preoperatorio de eventroplastias gigantes, favoreciendo la medialización de los músculos rectos y la distensibilidad (*compliance*) de la pared abdominal⁴.

Se logró un cierre fascial primario sin utilización de malla, de un defecto inicial de 16 cm en un AAyC de tipo III (Björck), sin complicaciones, con un *follow-up* de 6 meses.

Paciente de 54 años que cursa internación por neumonía bilateral por COVID-19. Intercurre con un abdomen agudo perforativo de foco diverticular con peritonitis fecal y requerimiento de cirugía de Hartmann,

con AAyC con bolsa de Bogotá. Posteriormente se realizó una colectomía total con ileostomía terminal por isquemia colónica.

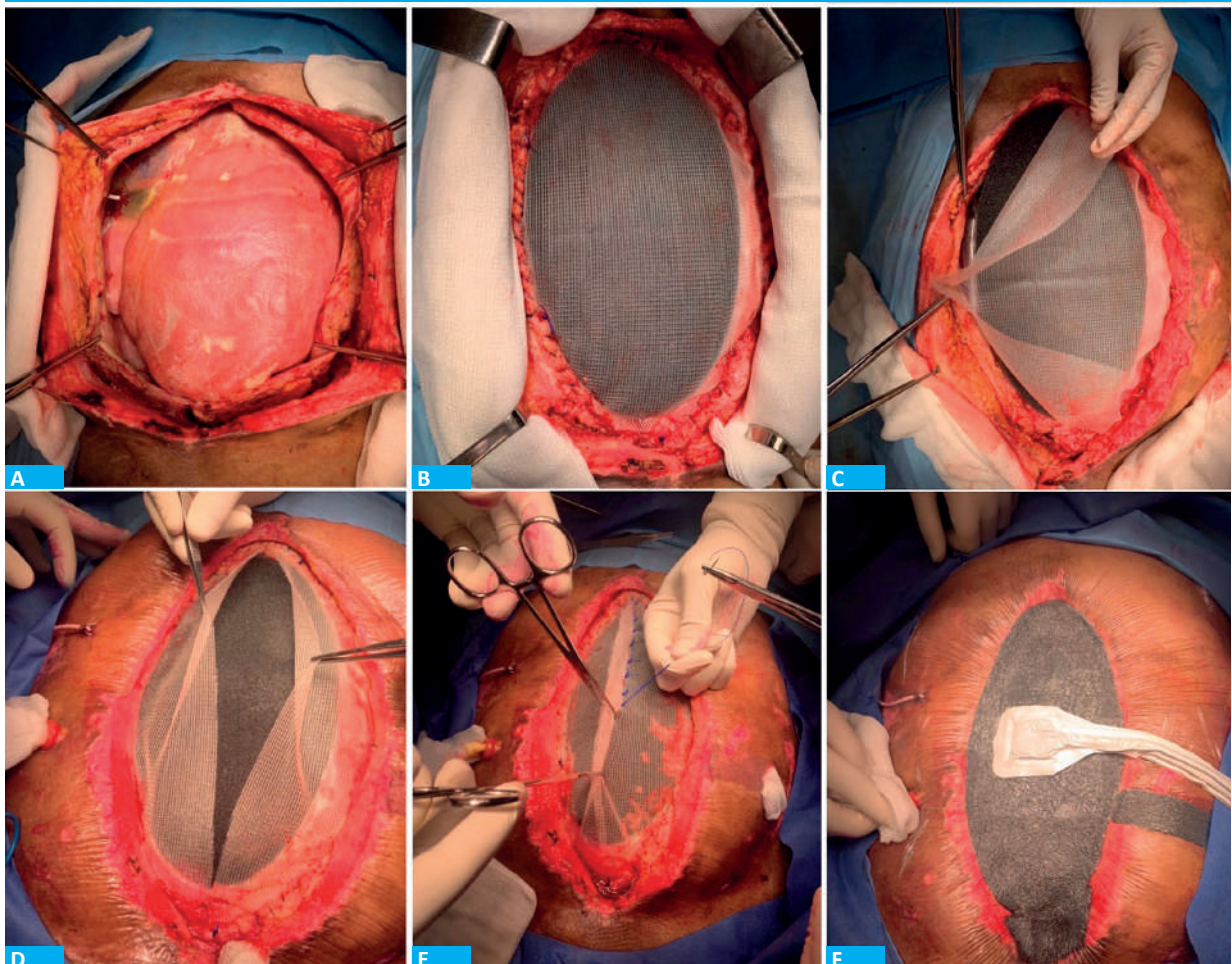
Cursó internación en la Unidad de Cuidados Intensivos, en tratamiento de sepsis de foco respiratorio, abdominal, urinario y biliar. Requirió múltiples lavados de cavidad (12) y la confección de colestostomía percutánea.

Permaneció con sistema de aspiración al vacío (VAC) como CTA y se realizaron recambios semanales durante 7 semanas, lo que derivó en un AAyC de tipo IIIa (Björck).

Se decidió a los 70 días, presentando el paciente condiciones clínicas favorables, el cierre dinámico con tracción fascial mediante malla de polipropileno y VAC.

Requirió un total de 6 ingresos programados en quirófano para recambio de sistema VAC asociado a sección y aproximación paulatina del sistema de tracción con malla (Fig. 1). Cada procedimiento tuvo una duración de aproximadamente 20 minutos. Todos fueron realizados en quirófano, bajo anestesia general. En el tercer ingreso, 30 días previos al cierre definitivo, se

■ FIGURA 1



Técnica de cierre dinámico, con sección y aproximación paulatina del sistema de tracción con malla de polipropileno asociado a terapia VAC

realizó la infiltración con toxina botulínica guiada por ecografía en el plano entre el músculo transverso y el oblicuo menor. Se infiltraron en total 100 UI de toxina, repartidas en 3 puntos equidistantes en cada lateral.

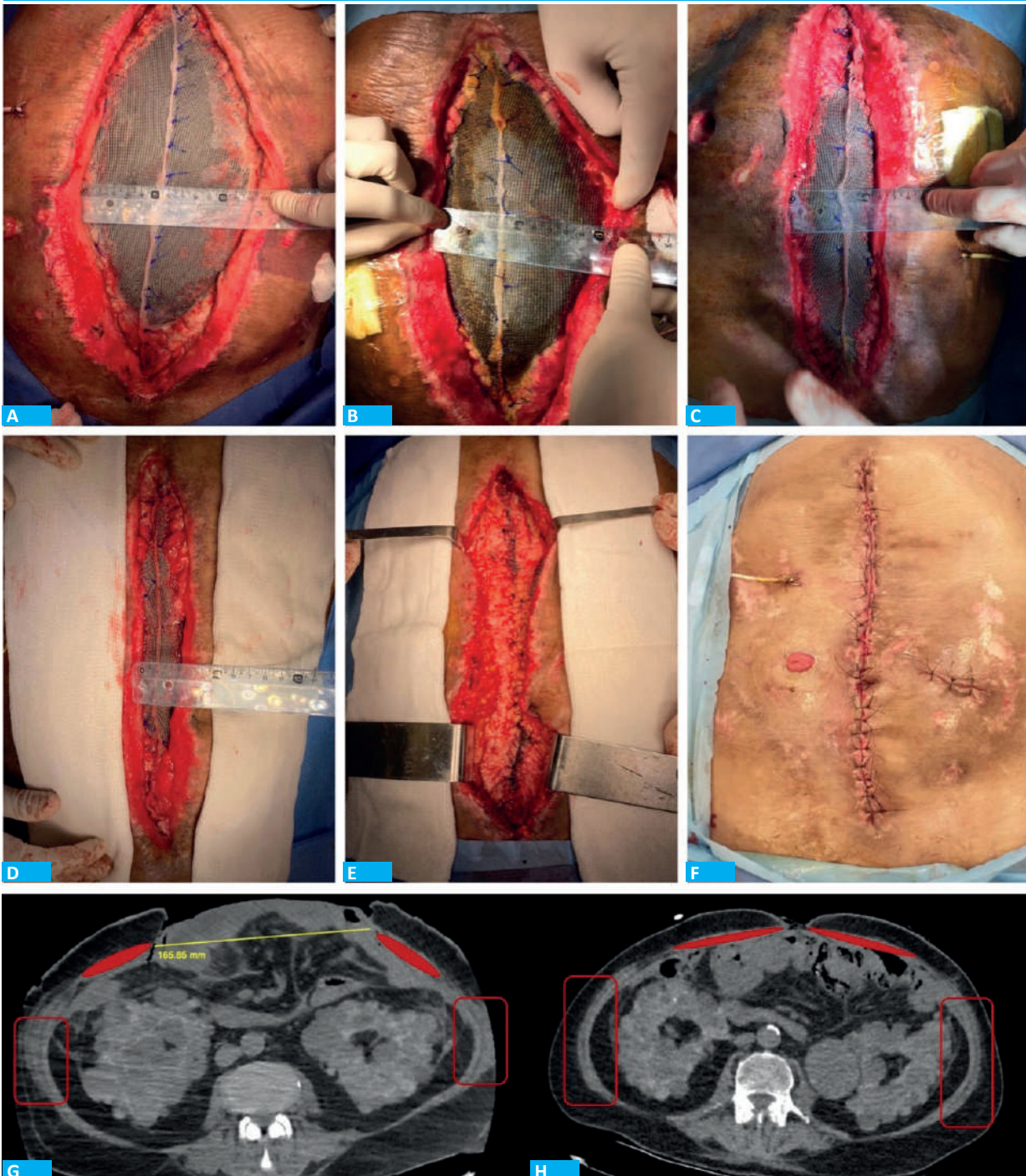
Se avanzaron en promedio 2,6 cm en cada procedimiento, comenzando con un gap de 16 cm (Fig. 2).

El cierre definitivo se logró a las 6 semanas de

iniciada la terapia, realizando un cierre simple del plano aponeurótico con PDS 0 en 6 tramos sin tensión, sin la utilización de malla protésica. El paciente permaneció en sala de internación general y egresó de la institución 48 horas luego del cierre definitivo, sin complicaciones asociadas y con un seguimiento posoperatorio de 6 meses.

El AAyC es una entidad con elevada morbimor-

■ FIGURA 2



Evolución de la terapia. Se observa en tomografía computarizada de abdomen gap inicial de 16 cm, con retracción de músculos anchos. A la derecha se evidencia relajación de músculos anchos (recuadro rojo) posterior a la infiltración con TB y aproximación de músculos rectos a la línea media

talidad, no solo por la condición crítica del paciente, sino también por las complicaciones propias del método. La fístula entérica y la eventración compleja con pérdida de domicilio resultan las de mayor morbilidad. El CFP temprano es la estrategia óptima para evitarlas⁵. La presión negativa asociada al CTA debe ser la terapéutica seleccionada, ya que ha demostrado resultados superiores comparando los casos en que esta técnica no se utiliza o no está disponible¹.

En los pacientes en quienes no se realiza un cierre definitivo temprano (7-10 días) y que presentan un AAYC de tipos I y II (Björck) se recomienda el CD ya que ha demostrado beneficios en comparación con el estático⁶.

Los AAYC prolongados presentan una gran retracción de los músculos laterales, el tipo III tiene adherencias firmes (*frozen abdomen*) y el tipo IV, fístula entérica. Esta condición hace que sean diferidos para un cierre definitivo después de 6 a 12 meses, cursando un período extenso de gran morbilidad y condenados a eventraciones complejas.

La TB se ha utilizado tanto en cierre diferido para el tratamiento de grandes eventraciones producto de AAYC, como en el manejo agudo de este para facili-

tar el cierre definitivo⁴. En nuestro caso, la utilización de CD (tracción fascial mediante malla y VAC) combinado con la aplicación de TB en un período de 5 semanas permitió el CFP de un AAYC de tipo III (Björck).

El CD debe incluir VAC con una extensa lámina de separación en el espacio entre las vísceras y el peritoneo parietal evitando la adherencia entre estos dos planos para permitir el deslizamiento de la pared muscular sobre las vísceras.

Por otro lado, la TB actúa sobre la gran retracción muscular de los músculos laterales generando una parálisis flácida que nos permite su elongación facilitando la medialización de los rectos con la tracción del CD y, de esta manera, logra el CFP sin tensión.

La asociación de CD y TB permitió lograr el cierre abdominal definitivo en un paciente con AAYC con gran retracción muscular, de tipo III (Björck). La utilización de la TB influyó favorablemente, ya que se evidenció la relajación de los músculos laterales en el intraoperatorio como en tomografías comparativas, y el cierre definitivo se logró sin tensión.

Se requiere una experiencia con mayor número de casos para poder arrojar resultados a largo plazo con la utilización de esta técnica.

■ ENGLISH VERSION

Open abdomen (OA) with temporary abdominal closure (TAC) is a therapeutic strategy that surgeons are forced to use for the management of abdominal sepsis, damage control surgery and abdominal compartment syndrome (ACS) until the necessary conditions for a definitive closure are achieved.

When early closure is not possible, the likelihood of performing primary fascial closure (PFC) decreases abruptly, hospital length of stay increases, and the incidence of complications associated with this method is higher¹.

Several static and dynamic TAC techniques have been described to protect the abdominal viscera and facilitate subsequent closure while providing easy access to the abdominal cavity. An ideal TAC technique should provide visceral coverage while maintaining a physiologic environment, prevent evisceration and adhesions between the viscera and the abdominal wall, and decrease retraction of the rectus abdominis muscles. It should also actively remove peritoneal fluids along with bacteria and debris, be easy to use and, because of all these mechanisms, preserve the integrity of the viscera and facilitate definitive abdominal closure².

Some older techniques, as the Bogota bag, do not allow adequate fluid control and have also failed in facilitating abdominal wall closure, resulting in longer hospital stay with formation of enteroatmospheric fistula, one of the most feared complications, and the

unavoidable consequence of large incisional hernias with their associated complications. These techniques evolved with the advent of negative-pressure therapies. Nevertheless, PFC of the open abdomen, mainly in longer therapies using vacuum systems, was not satisfactory¹.

In 2007, Petterson et al. described the dynamic closure (DC) technique of the abdominal wall, the vacuum-assisted wound closure with mesh mediated fascial traction, as a therapy for long-standing OA, facilitating PFC and reducing the complications associated with TAC of the OA³.

Since then, this technique has been used in many centers, and their experience and long-term results are still under consideration³.

We report a case using this type of DC associated with the injection of botulinum toxin (BT) in the lateral muscles of the abdomen. This technique has already been used by Ibarra-Hurtado et al. in the preoperative management of giant incisional hernias, allowing the approximation of the rectus abdominis muscles to the midline and improving the compliance of the abdominal wall⁴.

A primary fascial closure of a 16-cm initial defect in a Björck grade 3 OA was achieved without mesh; there were no complications during a 6-month follow-up period.

A 54-year-old male patient who was hospitalized for bilateral pneumonia due to COVID-19,

presented an acute gastrointestinal perforation secondary to complicated diverticular disease with fecal peritonitis. The patient underwent Hartmann's operation with OA and Bogota bag. Subsequently, the patients developed colonic ischemia and underwent total colectomy with end ileostomy.

She was admitted to the intensive care unit and received treatment for different sources of sepsis (respiratory tract, abdomen, urinary tract and biliary tract). He required peritoneal lavage in 12 occasions and percutaneous cholecystostomy.

The vacuum-assisted wound closure (VAWC) technique was used for 7 weeks and changed every week, leading to a Björck grade 3A OA.

As the patient evolved with a favorable clinical course, we decided to perform mesh-mediated traction with the VAWC technique on day 70.

The patient was taken to the operating room 6 times to change the vacuum system, with section and gradual approximation of the mesh traction system (Fig. 1). Each procedure lasted about 20 minutes. All the procedures were performed in the operating room, under general anesthesia. On the third procedure, 30

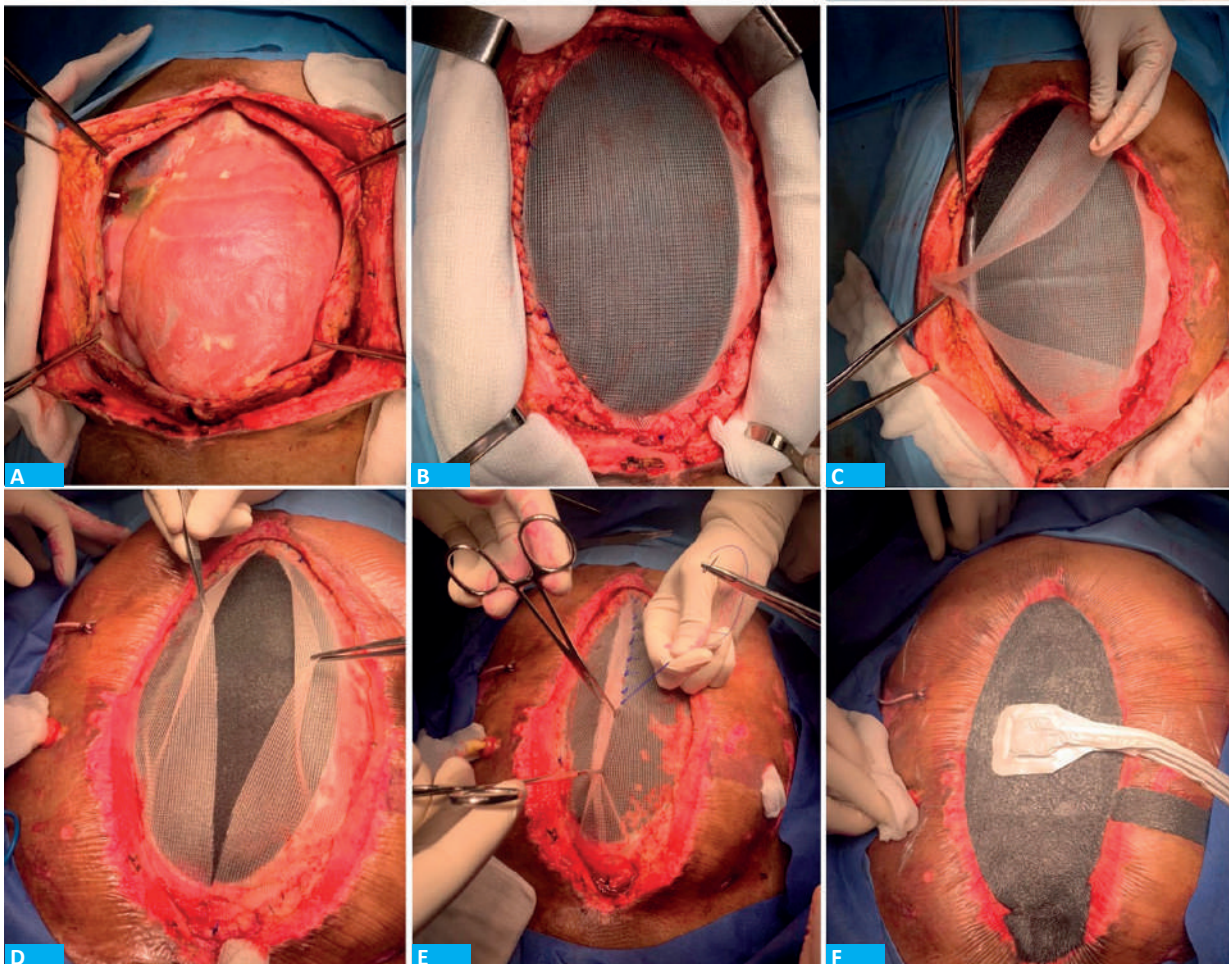
days before the definitive closure, botulinum toxin was injected under ultrasound guidance in the plane between the transverse muscle and the inferior oblique muscle. A total of 100 IU of toxin were administered, distributed in 3 equidistant points on each side.

In each procedure, the mean gap between both edges decreased 2.6 cm, starting with a gap of 16 cm (Fig. 2).

Definitive closure was achieved 6 weeks after therapy was initiated, performing a simple closure of the aponeurotic plane with PDS-0 in 6 tension-free sections. The patient remained in the general hospital ward and was discharged 48 hours later without associated complications and with a postoperative follow-up of 6 months.

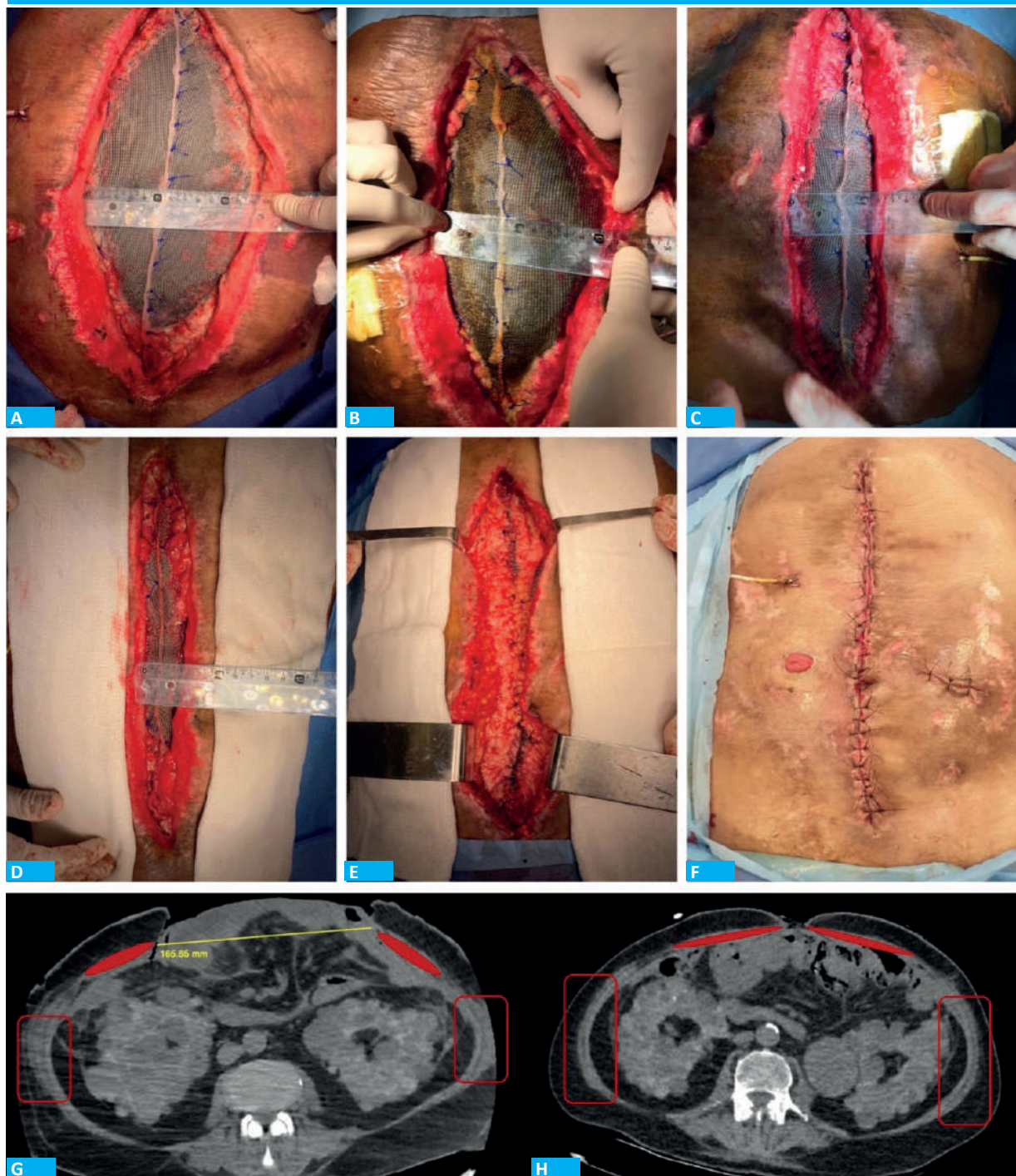
Open abdomen is an entity with high morbidity and mortality, not only because of the critical condition of the patient, but also because of the complications associated with the method. Enteroatmospheric fistula and complex incisional hernia with loss of abdominal domain are associated with the greatest morbidity. Primary fascial closure is the optimal strategy to prevent these complications⁵. Negative

■ FIGURA 1



Dynamic closure with section and gradual approximation of the mesh traction system associated with vacuum-assisted wound closure.

FIGURA 2



Treatment over time. Computed tomography scan of the abdomen showing an initial gap of 16 cm, with retraction of the large muscles. On the right, the large muscles are relaxed (red box) after infiltration with BT and the rectus abdominis muscles are approximated to the midline.

pressure associated with TAC should be the therapy of choice, as it has demonstrated better results compared with cases in which this technique has not been used or is not available¹.

When early definitive closure (7-10 days) has not been performed and patients present Björck grade 1 or 2 OA, a DC technique is recommended, as they

have shown benefits compared with static closure techniques⁶.

Prolonged OA is associated with retraction of the lateral muscles and increased risk of frozen abdomen (grade 3 OA) and enteroatmospheric fistula (grade 4 OA). In these cases, definitive closure is delayed between 6 and 12 months, resulting in a long

period of high morbidity and with the risk of developing complex incisional hernias.

Botulinum toxin has been used for delayed closure as treatment of large incisional hernias resulting from OA and in the acute management of OA to facilitate the definitive closure⁴. In our case, the use of a DC technique (fascial traction using mesh and VAWC) combined with infiltration of BT within a 5-week period allowed PFC of a Björck grade 3 OA.

A dynamic closure technique should involve VAWC with a large sheet separating the space between the viscera and the parietal peritoneum to avoid adhesion formation between these two planes so that the muscle wall can slide over the viscera.

Botulinum toxin produces a temporary flaccid paralysis in the lateral muscles, favoring muscle elongation and the closure of the midline with the traction of the DC technique, thus achieving a tension-free PFC.

The association of a DC technique and BT allowed definitive abdominal closure in a patient with OA with large muscular retraction (Björck grade 3). The use of BT had a favorable influence, since relaxation of the lateral muscles was evident in the operating room and in comparative CT scans, resulting in a tension-free definitive closure.

Future studies with larger number of patients are necessary to obtain long-term results with the use of this technique.

Referencias bibliográficas /References

1. Atema JJ, Gans SL, Boermeester MA. Systematic review and meta-analysis of the open abdomen and temporary abdominal closure techniques in non-trauma patients. *World J Surg.* 2015;39(4):912-25. doi: 10.1007/s00268-014-2883-6. PMID: 25446477.
2. Acosta S, et al. Multicentre Prospective Study of Fascial Closure Rate after Open Abdomen with Vacuum and Mesh-Mediated Fascial Traction. *Brit J Surg.* 2011; 98(5):735-43.
3. Petersson U, Acosta S, Björck M. Vacuum-Assisted Wound Closure and Mesh-Mediated Fascial Traction—A Novel Technique for Late Closure of the Open Abdomen. *World J Surg.* 2007;31(11):2133-37.
4. Ibarra-Hurtado TR, Nuño-Guzmán CM, Echeagaray-Herrera JE, Robles-Vélez E, de Jesús González-Jaime J. Use of botulinum toxin type a before abdominal wall hernia reconstruction. *World J Surg.* 2009;33(12):2553-6. doi: 10.1007/s00268-009-0203-3. Epub 2009 Sep 22. PMID: 19771472.
5. Coccolini F, et al. The open abdomen in trauma and non-trauma patients: WSES guidelines. *World J Emerg Surg.* 2018;13:7. DOI 10.1186/s13017-018-0167-4
6. López-Cano M, García-Alamino JM, Antoniou SA, Bennet D, Dietz UA, Ferreira F, et al. EHS clinical guidelines on the management of the abdominal wall in the context of the open or burst abdomen. *Hernia.* 2018;22(6):921-39. doi: 10.1007/s10029-018-1818-9. Epub 2018 Sep 3. PMID: 30178226.