







Necrosis intestinal, una complicación infrecuente de la nutrición enteral por yeyunostomía

Mesenteric necrosis, a rare complication of feeding jejunostomy

Martín Varela Vega¹ , Leticia Barro¹ , Agustina Da Rosa¹ , Gerardo Beraldo¹ , Pablo Santiago¹ , Adriana García² 

1. Seccional de Cirugía Esófago Gástrica. Departamento de Cirugía General.
2. Departamento de Nutrición. Hospital Central de las Fuerzas Armadas. Montevideo, Uruguay

RESUMEN

La nutrición enteral es parte importante del soporte vital avanzado en el paciente crítico, y ha demostrado ser más fisiológica, económica y con resultados superiores a la nutrición parenteral. La yeyunostomía para alimentación enteral está indicada cuando no es posible la alimentación por vía oral y está contraindicada la utilización de una sonda nasogástrica o nasoyeyunal de alimentación. Es una vía de alimentación con escasa morbilidad, aunque no está exenta de complicaciones, y algunas de ellas pueden ser graves. Comunicamos un caso de necrosis intestinal vinculado a la alimentación enteral por yeyunostomía en un paciente sometido a una gastrectomía oncológica.

■ **Palabras clave:** nutrición enteral, yeyunostomía, necrosis intestinal.

Los autores declaran no tener conflictos de interés.
Conflicts of interest None declared.

ABSTRACT

Enteral nutrition is an important component of advanced life support in the critically ill patient, and has demonstrated to be more physiologic, cheaper and with better results than parenteral nutrition. Jejunostomy for enteral nutrition is indicated when the oral route is impossible and the use of a nasogastric or nasojejunal feeding tube is contraindicated. Although the rate of complications associated with enteral nutrition through jejunostomy is low, they may occur and be serious. We report a case of bowel necrosis associated with a jejunostomy performed for enteral nutrition in a patient who underwent oncologic gastrectomy.

■ **Keywords:** enteral nutrition, jejunostomy, small bowel necrosis.

Correspondencia
Correspondence:
Martín Varela Vega
E-mail:
martinvarelav@gmail.com

Recibido | Received 13-01-21 ID ORCID: Martín Varela Vega, 0000-0003-2376-2844; Leticia Barro, 0000-0001-6940-0342, Agustina Da Rosa, 0000-0002-7313-1306; Gerardo Beraldo, 0000-0002-3311-160X; Pablo Santiago, 0000-0002-7733-8291; Adriana García, 000-0003-3324-2498.
Aceptado | Accepted 14-04-21

La nutrición enteral (NE) es parte importante del soporte vital avanzado en el paciente crítico, y ha demostrado ser más fisiológica, económica y con resultados superiores a la nutrición parenteral (NP) en términos de respuesta inmunitaria, manteniendo la microbiota intestinal y con menor morbilidad vinculada a angioaccesos. La yeyunostomía para alimentación enteral está indicada cuando no es posible la alimentación por vía oral y está contraindicada la utilización de una sonda nasogástrica o nasoyeyunal de alimentación; es una vía de alimentación con escasa morbilidad¹.

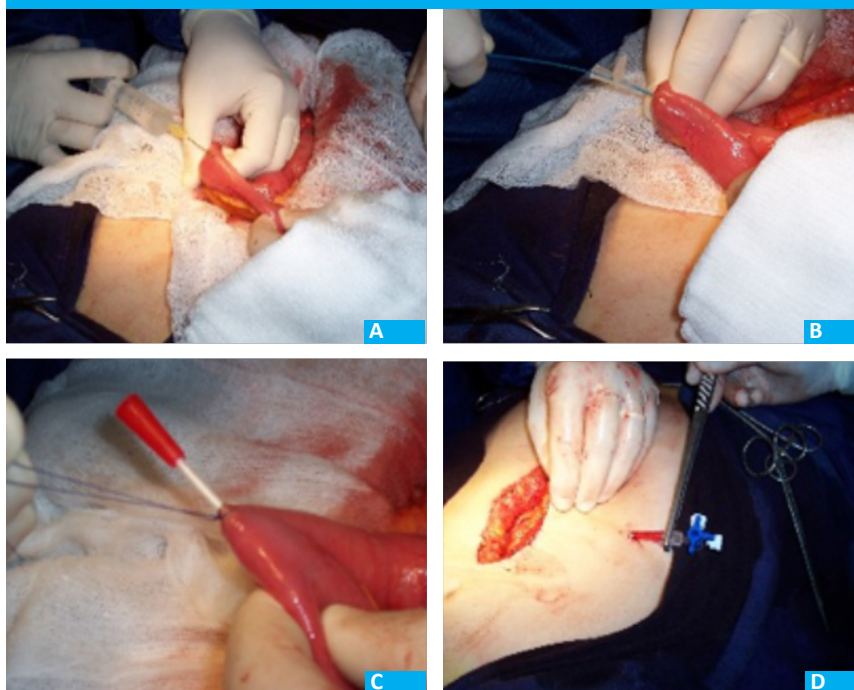
Hay diversas técnicas para realizar una yeyunostomía: a la Witzel mediante yeyunostomía abierta, punción sobre aguja (con técnica de Seldinger), percutánea endoscópica o laparoscópica. En nuestro Servicio utilizamos la técnica de punción sobre aguja (técnica de Seldinger), en la cual se realiza un trayecto subseroso mediante instilación de suero fisiológico con aguja fina de unos 5 cm de longitud, posicionando un catéter plástico multifenestrado de calibre 7,6 Fr (Fig. 1) que,

luego del trayecto submucoso, ingresa en la luz intestinal. Indicamos la alimentación enteral por yeyunostomía rutinariamente en pacientes sometidos a gastrectomía total y esofagectomía, y en los casos de falla de sutura de gastrectomía subtotal, confeccionándola en la reoperación, con una baja tasa de complicaciones, y nunca graves hasta este caso. El paciente sale de la cirugía con un goteo de suero glucosado al 5% por la yeyunostomía, y a las 24 horas comenzamos a utilizar un preparado comercial de nutrición enteral, aumentando progresivamente la dosis según la tolerancia del paciente y los requerimientos de este.

Las complicaciones de la alimentación enteral por yeyunostomía son infrecuentes y generalmente leves, pero en ocasiones pueden ser graves y ocasionar incluso la muerte. Se ha descrito como complicación excepcional la necrosis intestinal por isquemia no oclusiva (NOMI por su sigla en inglés: non occlusive mesenteric ischemia) con una mortalidad cercana al 70%².

El diagnóstico de la complicación es difícil, es-

■ FIGURA 1



A: Colocación de yeyunostomía por punción con catéter multifenestrado 7 Fr, con técnica de Seldinger.
 B: Instilación de suero fisiológico subseroso. Tunelización submucosa del catéter
 C: Fijación del catéter
 D: Exteriorización a través de la pared abdominal

pecialmente en el paciente crítico sujeto a sedación e intubación orotraqueal. Generalmente se presenta dolor abdominal y distensión progresiva. Puede asociar íleo y ausencia de ruidos intestinales. En los exámenes de laboratorio predomina la acidosis metabólica característica de la isquemia intestinal. Una tomografía puede mostrar falta de perfusión de la mucosa intestinal o neumatosis parietal.

El tratamiento consiste en suspender el uso de la yeyunostomía, y, en caso de sospecha de isquemia irreversible, la cirugía para resección de los segmentos afectados. La reconstrucción del tránsito o la confección de una ostomía dependerá de cada caso.

A través de esta carta científica comunicamos un caso de necrosis intestinal vinculado a la alimentación enteral por yeyunostomía en un paciente sometido a una gastrectomía oncológica.

Hombre de 62 años, fumador, sin antecedentes de enfermedad cardiovascular, portador de un adenocarcinoma gástrico antral con elementos de estenosis, vómitos alimentarios y anemia leve (Hb 9,1 mg/dL). Repercusión general con adelgazamiento de unos 5 kg. Albúmina 3,90 g/dL.

Es sometido a gastrectomía subtotal oncológica, con anastomosis gastroyeyunal sobre asa desfuncionalizada en Y de Roux. Mala evolución posoperatoria con peritonitis biliar al quinto día. Se reinterviene constatando peritonitis biliopurulenta difusa a punto de partida de una falla del cierre del muñón duodenal, sin elementos de isquemia intestinal. Se realiza rafia del muñón duodenal, toilette peritoneal y confección de yeyunostomía de alimentación por punción sobre

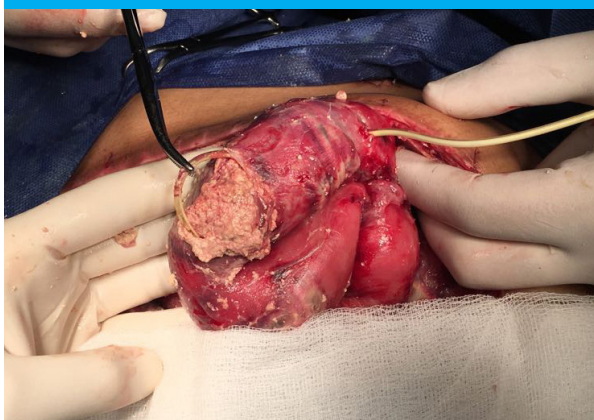
aguja con técnica de Seldinger sobre intestino sano, quedando el paciente en vaccum (abdomen abierto y contenido por bolsa de Bogotá). Entra en plan de laparotomías programadas cada 48 horas con lavado de la cavidad peritoneal, y ante la buena evolución se decide el cierre del abdomen al cuarto día e iniciar la alimentación enteral por yeyunostomía al día siguiente (500 mL en 24 horas el primer día, aumentados a 1000 mL/día a partir del segundo día).

Evolución tórpida con deterioro hemodinámico que requiere aumento de los vasopresores y acidosis metabólica mantenida, por lo que –al tercer día del inicio de la alimentación enteral– se reinterviene, constatando peritonitis difusa con necrosis intestinal y perforación extensa del yeyuno en forma de parches, en un área de unos 40 cm en torno a la yeyunostomía. Se visualiza dentro del intestino el sedimento en estado casi sólido del preparado nutricional (Fig. 2). Se realiza resección del yeyuno comprometido y anastomosis, con el abdomen abierto y contenido por una bolsa de Bogotá, entrando en plan de relaparostomía, pero el paciente entra en shock refractario y muere días después.

El informe de anatomía patológica mostró una pieza de intestino delgado de 42 cm que presentaba en su superficie externa pseudomembranas, áreas de aspecto necrótico con perforación y otras de aspecto hemorrágico. A la microscopía se observó un proceso inflamatorio agudo del intestino con necrosis constituida y zonas con ulceración en profundidad que se extendía por todas las capas del órgano.

Si bien la morbilidad de la alimentación enteral por yeyunostomía es baja, no está exenta de complica-

■ FIGURA 2



Necrosis intestinal no oclusiva relacionada con la alimentación enteral por yeyunostomía. Nótese la extensa placa de necrosis ulcerada y el concentrado de alimentación enteral solidificado en la luz intestinal

ciones, y algunas de ellas pueden ser graves. Las complicaciones más frecuentes son la intolerancia (dada por diverso grado de distensión abdominal, diarrea, dolor cólico o vómitos), sangrado, infección parietal, fuga biliar y peritonitis³. La NOMI tiene una incidencia que varía entre 0,14 y 1,7% según series, y con una mortalidad que ronda el 70%^{4,5}.

La patogenia de la necrosis intestinal asociada a la alimentación por yeyunostomía permanece incierta. Se ha propuesto una relación con la hiperosmolaridad del preparado nutricional, la inflamación sistémica,

la desnutrición previa del paciente, el íleo y el shock hemodinámico con utilización de vasopresores⁶. En este paciente probablemente hayan contribuido a la progresión del cuadro el íleo posoperatorio y el estado de insuficiencia circulatoria sistémica.

El porcentaje de complicaciones relacionadas con la yeyunostomía de alimentación es bajo. En una serie de 100 casos llevada a cabo por nuestro Servicio comunicamos un 10% de intolerancia transitoria, que mejoró disminuyendo el volumen del preparado comercial, y un 2% de obstrucción de la yeyunostomía que obligaron a buscar otros métodos de alimentación (parenteral), sin informe de complicaciones severas en esa primera serie⁷. Actualmente tenemos más de 200 pacientes a los que les hemos realizado yeyunostomía, y el presentado aquí es el primer caso de necrosis intestinal no oclusiva.

Si bien el beneficio del aporte nutricional enteral es ampliamente conocido, es importante conocer la existencia de sus complicaciones, que, si bien generalmente son leves, en ocasiones pueden ser graves e incluso fatales. La existencia de insuficiencia circulatoria sistémica y de íleo contraindican la utilización de alimentación enteral, debiéndose optar por otras vías de nutrición. La presencia de distensión, dolor abdominal y acidosis metabólica es de utilidad para sospechar esta complicación. En tales casos, la NE debe suspenderse y reemplazarse por la vía parenteral, y evaluar la necesidad de una cirugía de urgencia.

■ ENGLISH VERSION

Enteral nutrition (EN) is an important component of advanced life support in the critically ill patient, and has demonstrated to be more physiologic, cheaper and with better results than parenteral nutrition (PN) in terms of immune response, preserving the gut microbiome and with fewer complications than those associated with vascular accesses. Jejunostomy for enteral nutrition is indicated when the oral route is impossible and the use of a nasogastric or nasojejunal feeding tube is contraindicated; it is a feeding route with low rate of complications¹.

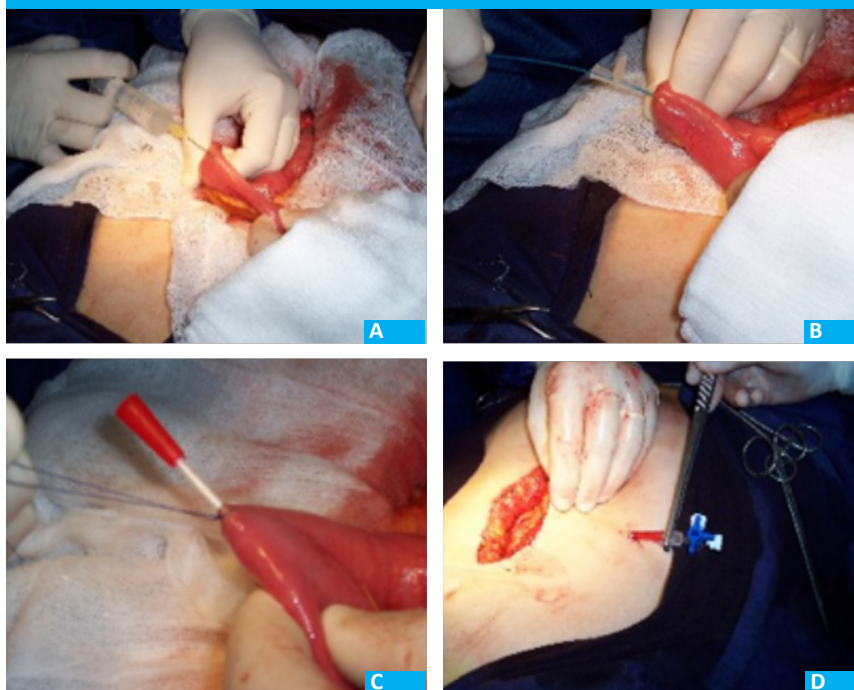
Many techniques are used for jejunostomy: Witzel open jejunostomy, needle catheter jejunostomy using the Seldinger technique, percutaneous endoscopy, and laparoscopy. We perform needle catheter jejunostomy using the Seldinger technique. A 5-cm long subserosal tunnel is created with saline injection using a fine needle, and a 7.6 Fr multi-fenestrated plastic catheter is inserted through the submucosa into the intestinal lumen (Fig. 1). We routinely indicate jejunostomy for enteral nutrition in patients undergoing total gastrectomy and esophagectomy, and in cases of suture failure of subtotal gastrectomy; in this case,

jejunostomy is performed during reoperation, with a low rate of complications which are rarely serious, except for this case. The patient leaves the operating room with intrajejunal infusion of 5% glucose solution, and after 24 hours we start using a commercially available enteral nutrition formula, gradually increasing the dose according to the patient's tolerance and requirements.

The complications of enteral nutrition by jejunostomy are rare and usually mild, but occasionally they can be serious and even fatal. Bowel necrosis due to non-occlusive mesenteric ischemia (NOMI) has been described as an exceptional complication, with a mortality of about 70%².

The diagnosis of this complication is difficult, especially in the critically ill patient under sedation and orotracheal intubation. Most cases present with abdominal pain and progressive bloating. Other manifestations include ileus and absence of bowel sounds. The laboratory tests show metabolic acidosis typical of mesenteric ischemia. A computed tomography (CT) scan may show lack of perfusion of the bowel mucosa or intramural bowel gas.

■ FIGURE 1



A: Needle catheter jejunostomy using the Seldinger technique with a 7 Fr multi-fenestrated catheter.
 B: Subserosal saline injection. Catheter tunneled towards the submucosa
 C: Catheter fixation
 D: Catheter exteriorized through the abdominal wall

Treatment consists of discontinuing the use of jejunostomy and, in case of suspected irreversible ischemia, surgical resection of the affected segments. The restoration of intestinal continuity or creation of an ostomy will depend on each case.

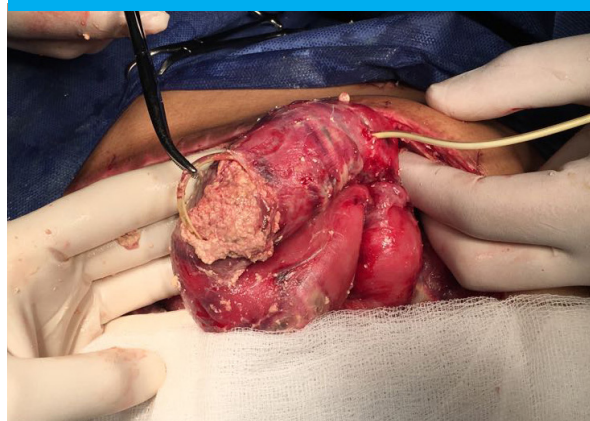
We report a case of bowel necrosis associated with a jejunostomy performed for enteral nutrition in a patient who underwent oncologic gastrectomy.

The patient was a 62-year-old man current smoker without a history of cardiovascular disease with an adenocarcinoma of the gastric antrum with elements of stenosis, dietary vomiting, and mild anemia (Hb 9.1 mg/dL). He had poor clinical status with weight loss of about 5 kg and albumin levels of 3.9 g/dL.

A subtotal gastrectomy with Roux-en-Y gastrojejunostomy was performed, with unfavorable postoperative outcome and biliary peritonitis on postoperative day 5 requiring reoperation. Diffuse biliary and suppurative peritonitis was observed due to inadequate duodenal stump closure, with no evidence of mesenteric ischemia. The duodenal stump was repaired, the peritoneum was washed and a jejunostomy was created for enteral nutrition with a needle catheter using the Seldinger technique on the healthy bowel. The abdomen was left open with temporary closure using Bogota bag vacuum-assisted closure. Scheduled laparotomies were performed every 48 hours for peritoneal lavage. The abdomen was closed on the fourth day and enteral nutrition through the jejunostomy was started on the following day (500 mL in 24 hours on the first day which increased to 1000 mL/day from the second day onwards).

The patient had an unfavorable course with hemodynamic impairment, requiring a higher dose of vasopressor agents and presented persistent metabolic acidosis. Therefore, three days after enteral nutrition was initiated, the patient was reoperated. Diffuse peritonitis with bowel necrosis was observed, together with extensive patchy perforation of the jejunum in an area of about 40 cm around the jejunostomy. The sediment of the enteral nutrition formula was visualized inside the bowel in a near-solid state (Fig. 2). The involved segment of the jejunum was resected and anastomosed, the abdomen was left open with temporary closure using Bogota bag, but the patient

■ FIGURE 2



Non-occlusive mesenteric necrosis associated with feeding jejunostomy. Extensive ulcerated necrotic plaque and the solidified enteral nutrition formula in the bowel lumen.

developed refractory shock and died a few days later.

On gross examination, the pathology examination reported a surgical specimen of small bowel 42 cm long with pseudo-membranes on its external surface, areas of necrosis with perforation and other areas with hemorrhage. On microscopic examination, there was an acute inflammatory process of the bowel with necrosis and areas of deep ulceration extending through all the bowel layers.

Although the rate of complications associated with enteral nutrition through jejunostomy is low, they may occur and can be serious. The most common complications are intolerance (expressed by different degrees of abdominal bloating, diarrhea, colicky pain or vomiting), bleeding, wall infection, biliary leakage and peritonitis³. The incidence of NOMI ranges from 0.14% to 1.7% according to the different series and the mortality rate is about 70%^{4,5}.

The pathogenesis of bowel necrosis associated with feeding jejunostomy remains uncertain. High-osmolarity formula, sepsis, previous malnutrition, ileus and hypovolemic shock with use of vasopressor agents have been related with the development of NOMI⁶.

In this patient, postoperative ileus and hemodynamic impairment may have contributed to disease progression.

The percentage of complications associated with feeding jejunostomy is low. In a series of 100 cases treated in our department, we reported 10% of temporary intolerance, which improved by reducing the volume of the commercially available formula, and 2% of jejunostomy obstruction that required other feeding methods (parenteral), without serious complications⁷. At present, we have performed jejunostomies in more than 200 patients, and the one here described is the first case of non-occlusive mesenteric necrosis.

Although the benefit of enteral nutrition is widely known, it is important to acknowledge the existence of its complications, which, although they are usually mild, they can sometimes be serious and even fatal. Shock and ileus are contraindications for enteral nutrition and other routes of feeding should be used. This complication should be suspected in case of abdominal bloating, abdominal pain, and metabolic acidosis. In such cases, EN should be discontinued and replaced by parenteral nutrition, and the need for emergency surgery should be evaluated.

Referencias bibliográficas /References

1. Tapia J, Murguía R, García G, de los Monteros PE, Oñate E. Jejunostomy: techniques, indications, and complications. *World J Surg.* 1999;23(6):596-602.
2. Myers JG, Page CP, Stewart RM, Schwesinger WH, Sirinek KR, Aust JB. Complications of needle catheter jejunostomy in 2,022 consecutive applications. *Am J Surg.* 1995;170(6):547-51. doi:10.1016/s0002-9610(99)80013-0
3. DeLegge MH. Enteral Access and Associated Complications. *Gastroenterol Clin North Am.* 2018;47(1):23-37. doi:10.1016/j.gtc.2017.09.003
4. Al-Ta'an OS, Williams RN, Stephenson JA, Baker M, Murthy Nyasavajjala S, Bowrey DJ. Feeding Jejunostomy-Associated Small Bowel Necrosis After Elective Esophago-Gastric Resection. *J Gastrointest Surg.* 2017;21(9):1385-90. doi:10.1007/s11605-017-3438-6
5. Sethuraman SA, Dhar VK, Habib DA, et al. Tube Feed Necrosis after Major Gastrointestinal Oncologic Surgery: Institutional Lessons and a Review of the Literature. *J Gastrointest Surg.* 2017;21(12):2075-82. doi:10.1007/s11605-017-3593-9
6. Kurita D, Fujita T, Horikiri Y, Sato T, Fujiwara H, Daiko H. Non-occlusive mesenteric ischemia associated with enteral feeding after esophagectomy for esophageal cancer: report of two cases and review of the literature. *Surg Case Rep.* 2019;5(1):36. doi:10.1186/s40792-019-0580-2.
7. Cabillón, J., Varela M, Santiago P, Reyes S, Tarocco L. Yeyunostomía por punción con catéter en la cirugía de resección esófago gástrica. Análisis de 100 casos. *Cir Esp.* 2016;94(Espec Congr):204.