

PRESENTACIÓN DE CASO

TUMOR FIBROSO SOLITARIO EXTRAPLEURAL

Jorge R. Grondona MAAC FACS, Ricardo A. Bracco MAAC FACS, Franco A. de Francesco, Ramón A. Sarquis, Pedro J. Angiolini MAAC

DE LAS UNIDADES DE CIRUGÍA HEPATOPANCREATOBILIAR (HPB)
CENTRO MÉDICO MARTÍN Y OMAR DE SAN ISIDRO Y CLÍNICA PUEYRREDÓN DE MAR DEL PLATA,
PROVINCIA DE BUENOS AIRES, ARGENTINA

El tumor fibroso solitario es una neoplasia de origen mesenquimal descrita inicialmente en la superficie serosa del pulmón en 1767 por Lietaud¹⁹. Posteriormente, en 1931, Klemperer y Rabin clasificaron los tumores pleurales en dos tipos: mesotelioma difuso, que luego se llamaría *mesotelioma propiamente dicho*, y *mesotelioma localizado*, que posteriormente se denominaría *tumor fibroso solitario de la pleura*¹⁷. Es una entidad poco frecuente, tiene su origen en fibroblastos derivados del mesénquima submesotelial y se caracteriza por la formación de tumores localizados generalmente únicos⁹. Si bien la mayoría de estos tumores se presentan en la pleura, han sido informados en otras áreas serosas (pericardio y peritoneo) y también en sitios extrapleurales no relacionados con superficies serosas, tales como: espacio parafaríngeo, glándula sublingual, lengua, tiroides, paratiroides, laringe, pulmón, corazón, mediastino, glándula mamaria, vulva, mesenterio, hígado, riñón, vejiga, sistema nervioso central y meninges^{7, 11, 15, 24, 24, 28}.

tomografía computarizada multipista, donde se describe el citado tumor ubicado entre la pared abdominal y el lóbulo hepático izquierdo, de 24 x 13 cm, de forma ovoidea y contenido quístico con componentes sólidos y septos gruesos, que

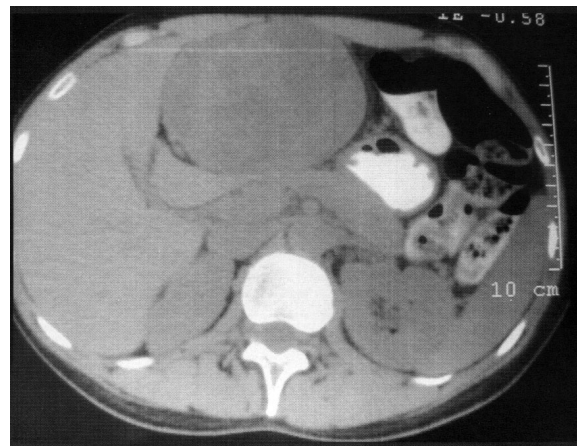


FIGURA 1

CASO CLÍNICO

Mujer de 45 años de edad que consulta por dolor y masa palpable en hipocondrio izquierdo, de 3 meses de evolución progresivo. Refiere antecedentes de colestasis del embarazo, miomectomía uterina y anexectomía derecha por torsión de trompa. Al examen físico presenta tumor palpable de 13 x 8 cm en epigastrio e hipocondrio izquierdo, doloroso y de consistencia dura. Se realizan ecografía abdominal que evidencia en proyección al lóbulo hepático izquierdo una formación multiquística de 23 x 12 cm, de ecogenicidad heterogénea y paredes finas. Con estos resultados se realiza una

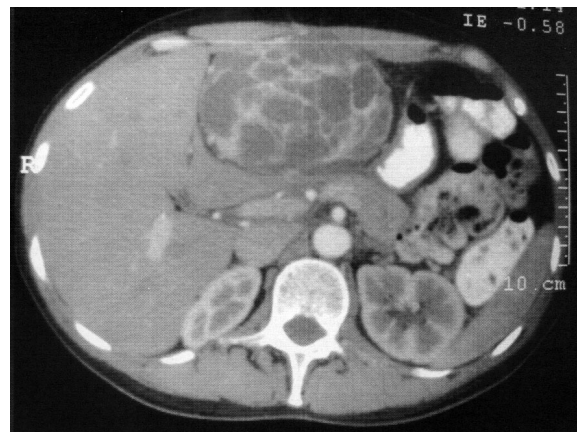


FIGURA 2

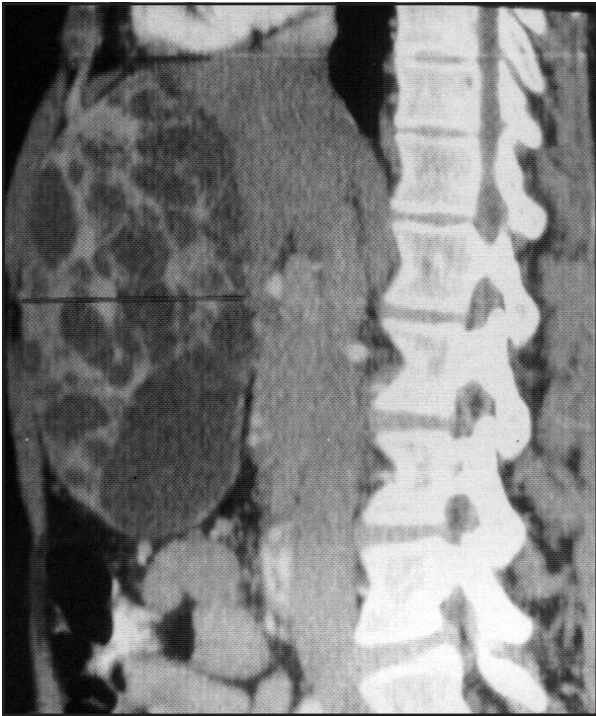

FIGURA 3

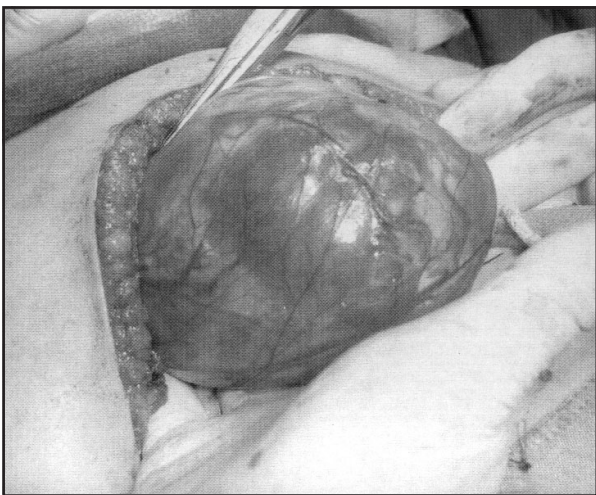


FIGURA 4

refuerzan con la inyección del contraste endovenoso (Fig. 1, 2 y 3). Los análisis de sangre de rutina, los marcadores tumorales y la serología para hidatidosis (ELISA, IFI) fueron normales. Se decide la exploración falciforme del hígado, con compresión e hipotrofia de los segmentos 2, 3, 4b y 5, sin adherencias a otros órganos adyacentes (Fig. 4, 5 y 6). El estudio histopatológico de la pieza revela un tumor fibroso solitario extrapleurálico, cuyo análisis inmunohistoquímico muestra: CD-34 y vimentina con marcación intensamente positiva y actina, desmina, S-100 y CD-117 con resultado negativo. No se encuentran criterios histológicos de malignidad (Fig. 7 y 8).

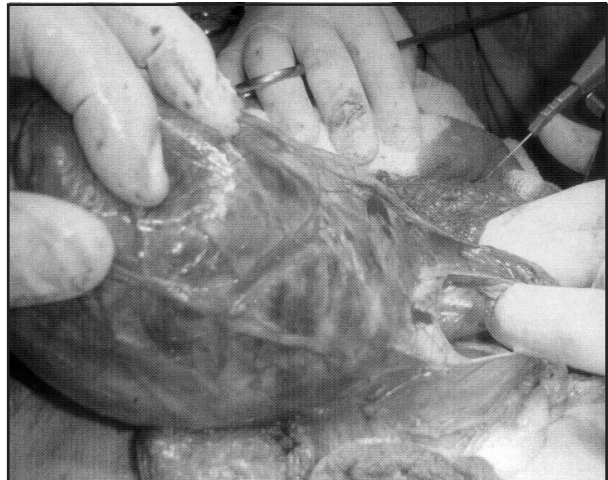


FIGURA 5

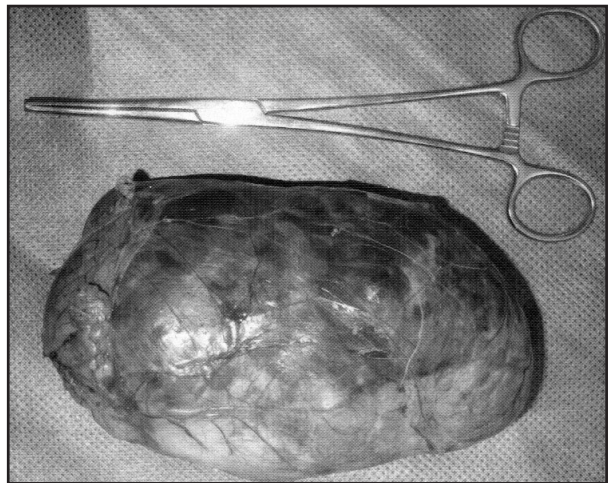


FIGURA 6

DISCUSIÓN

La etiología del tumor fibroso solitario (TFS) se logra esclarecer a través de estudios citogenéticos²⁶. Se conoce que el TFS se relaciona con múltiples anomalías cromosómicas y la presencia de puntos de quiebre localizados en los cromosomas 12q-15, 8 y 9^{5, 26}. Se presenta con más frecuencia entre los 30 y 70 años, sin predilección de género¹². Los TFS intraabdominales cursan con un cuadro clínico que está relacionado con la localización y el tamaño de la lesión. Suelen ser asintomáticos y lo habitual es que se diagnostiquen de forma casual, a través de estudios por imágenes solicitados por otro motivo o por síntomas inespecíficos gastrointestinales. Sin embargo, en este caso que se presenta el dolor y la masa palpable, fueron el motivo de la consulta.

El 4.5% de los TFS se presenta con cuadros de hipoglucemias, secundarios a la producción de factor de crecimiento similar a la insulina, denominado síndrome de Doege-Potter^{20, 30}.

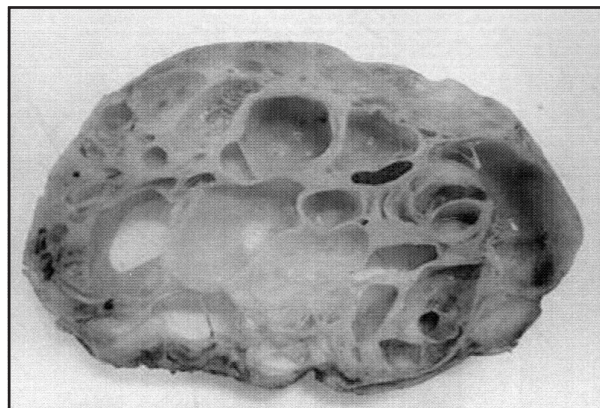


FIGURA 7

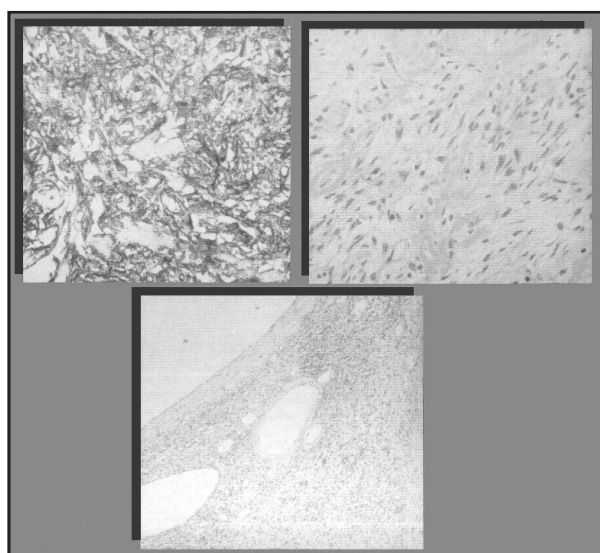


FIGURA 8

También en algunos casos se manifiesta como una osteoartropatía hipertrófica pulmonar (Síndrome de Pierre-Marie Bamberger) a través de los síntomas de esta enfermedad, tales como severa artritis y dedos en palillo de tambor, ocasionados por la producción anormal de ácido hialurónico por las células tumorales^{1,9,19}. Estas neoplasias suelen presentarse encapsuladas y bien delimitadas. En su interior se pueden observar zonas hemorrágicas, degeneración mixoide y/o quística, necrosis y calcificación focal. La histología típica es variable y alterna áreas hipercelulares por proliferación de células fusiformes, con otras hipocelulares debido a fibrosis colágena hialina con áreas de degeneración quística. Esta variabilidad de patrones histológicos se ha definido en algunos casos como: "patrón sin patrón" ("patternless pattern"). El estudio inmunohistoquímico de las piezas informa resultados positivos para vimentina y CD34 en el 90 al 95% y para CD99 y bcl-2 en más del 50% de los casos. Además, se informa que para citokeratina, EMA,

proteína S100 y actina/desmína los resultados son negativos^{14,16,21}, todo lo cual coincide con esta paciente presentada.

Chan y col. proponen como esenciales los siguientes criterios diagnósticos para el TFS: 1) Circunscrito; 2) Presencia de áreas hipercelulares alternando con zonas escleróticas hipocelulares; 3) Células ovoides o fusiformes con citoplasma poco definido y escaso, con pocas figuras mitóticas (< 4/10 campos de alto poder); 4) Células fusiformes dispuestas de forma desordenada, radiada o fascicular; 5) Entrelazamiento íntimo de fibras de colágeno delgadas o gruesas, con células fusiformes; 6) Marcador CD 34 positivo^{4,29}.

En la mayor parte de los TFS extrapleurales el diagnóstico diferencial no es sencillo y debe hacerse con lesiones benignas como: histiocitoma fibroso benigno, miofibroblastoma, hemangio-pericitoma lipomatoso, lipoma fusocelular, fascitis nodular, leiomioma y schwannoma; y lesiones malignas tales como: tumores del estroma gastrointestinal, carcinoma metastásico, dermatofibrosarcoma protuberans, leiomiosarcoma, sarcoma miofibroblástico y liposarcoma indiferenciado^{3,10,13,18}.

La mayor parte de los TFS se comportan de un modo benigno, aunque actualmente se prefiere considerarlos de comportamiento clínico incierto ya que un porcentaje variable, entre 13 y 23%, han demostrado un comportamiento agresivo ya sea a través de recurrencia local y/o metástasis a distancia^{2,8,25}. England D y col. han establecido criterios de malignidad para esta neoplasia: 1) Elevado tamaño; 2) Difícil reseccabilidad; 3) Celularidad alta con actividad mitótica < 4 mitosis/10 campos (CGA); 4) Positividad difusa del p53, elevada expresión de Ki 67 y CD 31; 5) Pleomorfismo nuclear y necrosis.

El factor más representativo para que se produzca la recurrencia local es la invasión de márgenes quirúrgicos^{2,27}. El pronóstico resulta imprevisible, ya que el TFS puede recurrir o metastatizar, incluso en ausencia de los criterios de los criterios de malignidad. Por otro lado, dichos criterios descritos en la bibliografía se asocian entre sí, pero no son cada uno por sí mismos predictivos de comportamiento agresivo³. El tratamiento de elección es la resección quirúrgica completa. Todos los pacientes, tanto con tumores benignos como malignos, deben permanecer en un programa de seguimiento a largo plazo^{13,22}, sugiriéndose controles tomográficos cada seis meses durante los primeros dos años y anuales posteriormente^{6,23} ya que la mayoría de las recurrencias ocurren, en promedio, 24 meses después de la resección⁶.

REFERENCIAS BIBLIOGRÁFICAS

1. Briselli M, Mark EJ, Dickersin GR: *Solitary fibrous tumors of the pleura: eight new cases and review of 360 cases in the literature*. Cancer 1981; 47: 2678-2689.
2. Brozzetti S, D'Andrea N, Limiti MR, et al.: *Clinical behavior of solitary fibrous tumors of the pleura*. An Immunohistochemical Study. Anticancer Res 2000; 20: 4701-4706.
3. Cebrián García C, Del Agua D, Felipe Berlanga F, y col.: *Tumor fibroso solitario subcutáneo maligno: ¿Pronóstico impredecible?* Rev Esp Patol 2003; 36: 215.
4. Chan JKC. *Commentary. Solitary fibrous tumour everywhere, and a diagnosis in vogue*. Histopathology 1997; 31: 568-576.
5. Dan Cin P, Pauwels P, Van den Berghe H: *Solitary fibrous tumour of the pleura*. Histopathology 1999; 35: 94e5.
6. De Perrot M, Kurt AM, Robert JH, Borisch B, Spiliopoulos A: *Clinical behavior of solitary fibrous tumors of the pleura*. Ann Thorac Surg 1999; 67: 1456-1459.
7. Dunfee BL, Sakai O, Spiegel JH, et al.: *Solitary fibrous tumor of the bucal space*. Am J Neuroradiol 2005; 26: 2114-2116.
8. England DM, Hochholzer L, McCarthy MJ: *Localized benign and malignant fibrous tumors of the pleura. A clinicopathologic review of 223 cases*. Am J Surg Pathol 1989; 13: 640-658.
9. Fibla JJ, Gómez G, Salord N, Penagos JC, Estrada G, León C: *Giant solitary fibrous tumor of the pleura*. Cir Esp 2005; 77: 290-292.
10. Fletcher CD: *The evolving classification of soft tissue tumours: an update based on the new WHO classification*. Histopathology 2006; 1: 3-12.
11. Giuffre I, Faiola A, Bonanno E, et al.: *Solitary fibrous tumor of the orbit. Case report and review of the literature*. Surg Neurol 2001; 4: 242-246.
12. Goodland JR, Fitcher CDM: *Solitary fibrous tumor arising at unusual sites: analysis of a series*. Histopathology 1991; 19: 515-52.
13. Graadt Van Roggen JF, Hogendoorn PCW: *Solitary fibrous tumour: The emerging clinicopathologic spectrum of an entity and its differential diagnosis*. Current Diagnostic Pathology 2004; 10: 229-235.
14. Hanau C, Miettinen M: *Solitary fibrous tumor: histological and immunohistochemical spectrum of benign and malignant variants presenting at different sites*. Hum Pathol 1995; 26: 440.
15. Hu SW, Tsai KB, Yang SF, et al.: *Unusual solitary fibrous tumors in the central nervous system: A report of two cases*. Kaohsiung J Med Sci 2005; 4: 179-184.
16. Kempson RL, Fletcher CD, Evans HL, et al.: *Fibrous and myofibroblasts tumors. Tumors of the soft tissues*. Washington DC: Armed Forces Institute of Pathology 2001; 52.
17. Klemperer P, Rabin CB: *Primary neoplasms of the pleura: a report of five cases*. Arch Pathol 1931; 11: 385-412.
18. Levy AD, Rimóla J, Mehrotra AK, et al.: *From the archives of the AFIP: benign fibrous tumors and tumorlike lesions of the mesentery: radiologic-pathologic correlation*. Radiographics 2006; 1: 245-264.
19. Mitchell JD: *Solitary fibrous tumor of the pleura*. Semin Thorac Cardiovasc Surg 2003; 15: 305-309.
20. Moreno Mata N, González Aragonese F y col.: *Hipoglucemias severas secundarias a tumor fibroso pleural*. Ann Med Int 1997; 14: 579-582.
21. Oguro S, Tanimoto A, Jinzaki M, et al.: *Imaging findings of solitary fibrous tumor of the prostate: A case report*, mag Res Imag 2006; 24: 673.
22. Ortega MV, Guaico G, Musto ML, Wins R, Maggiolo J, Ardao G: *Tumor fibroso solitario de la pleura. Aspectos clínico-patológicos*. Rev Esp patol 2005; 38: 21-25.
23. Robinson LA: *Solitary fibrous tumors of the pleura*. Cancer Control 2006; 13: 264-269.
24. Rovera F, Imbriglio G, Limonta G, et al.: *Solitary fibrous tumor of the male breast: a case report and review of the literature*. World J Surg Oncol 2008; 7: 6-16.
25. Sanchez MN, Cebollero PM, et al.: *Clinico-pathological features of solitary fibrous tumors of the pleura: A case series and literature review*. Arch Bronconeumol 2006; 2: 96-99.
26. Torabi A, Lele SM, Di Maio D, et al.: *Lack of a common or characteristic cytogenetic anomaly in solitary fibrous tumor*. Cancer Genet Cytogenet 2008; 181: 60-64.
27. Trastour C, Piche M, Bafghi A, et al.: *Solitary Fibrous tumour of the pelvis*. European Journal of Obstetrics & Gynecology and Reproductive Biology 2006; 124: 254.
28. Vallat-Decouvelaere aV, Dry SM, Fletcher CD: *Atypical and malignant solitary fibrous tumors in extra-thoracic locations: evidence of their comparability to intrathoracic tumors*. Am J Surg Pathol 1998; 12: 1501-1511.
29. Yokoi T, Tsuzuki T, et al.: *Solitary fibrous tumour: significance of p53 and CD34 immunoreactivity in its malignant transformation*. Histopathology 1998; 32: 423-432.
30. Zafar H, Takimoto CH, Weiss G: *Doegge-Potter syndrome: hypoglycemia associated with malignant solitary fibrous tumour*. Med Oncol 2003; 20: 403-4