

Abordaje laparoscópico de la apendicitis aguda durante el embarazo Laparoscopic management of acute appendicitis during pregnancy

Marcelo C. Terrés, Fernando Iudica, Carina Chwat, Andrés Szykula, Gustavo Lemme, Guillermo Rosato

Servicio de Cirugía General, Hospital Universitario Austral, Pilar, República Argentina

Correspondencia:
Dr. Marcelo Terrés
Hospital Universitario Austral, Pilar, Buenos Aires, Argentina, Juan Domingo Perón 1500.
Tel: (0230) 4482966.
E-mail: mterres@cas.austral.edu.ar

RESUMEN

Antecedentes: la apendicitis aguda es la urgencia quirúrgica no obstétrica más frecuente del embarazo. **Objetivo:** analizar la experiencia en el diagnóstico y tratamiento laparoscópico de la apendicitis durante el embarazo.

Lugar de aplicación: Hospital Universitario.

Diseño: análisis retrospectivo sobre una base prospectiva.

Población: 26 embarazadas con apendicitis aguda.

Método: análisis retrospectivo de las embarazadas sometidas a una apendicectomía por sospecha de apendicitis aguda desde el 09/2005 hasta el 01/2013. Se registraron los casos de abdomen agudo en embarazadas, antecedentes demográficos, patologías asociadas y datos del embarazo. En las apendicitis, se consignaron: características del cuadro clínico, horas de evolución, exámenes preoperatorios, cirugía efectuada y abordaje, tiempo de internación, resultados anatomopatológicos y complicaciones posquirúrgicas.

Resultados: 26 mujeres embarazadas, con edad gestacional promedio de 18,04 semanas, se operaron por vía laparoscópica a causa de apendicitis aguda, convirtiendo la cirugía en 2 pacientes. No tuvimos laparoscopías en blanco. Todas las pacientes tenían una apendicitis en la anatomía patológica. En 4 casos (15,38%), el apéndice era gangrenoso y perforado. El tiempo medio de cirugía fue de 73 minutos. La estadía hospitalaria fue de 2,3 días (1-6). Hubo una complicación posoperatoria (3,85%), manejada con antibioticoterapia ambulatoria. No tuvimos reoperaciones o reinternaciones. Los recién nacidos presentaron un peso adecuado para su edad gestacional y los parámetros de bienestar fetal fueron satisfactorios al nacimiento.

Conclusiones: la apendicitis durante el embarazo es un desafío diagnóstico y terapéutico. La apendicectomía laparoscópica en la embarazada es una técnica eficaz y segura y aporta los beneficios de la cirugía mínimamente invasiva.

■ **Palabras clave:** apendicitis, laparoscopia, apendicectomía, embarazo.

ABSTRACT

Objective: analyze the experience in diagnosis and laparoscopic treatment in acute appendicitis during pregnancy.

Place of application: University Hospital

Design: retrospective analysis of a prospective database.

Population: twenty six pregnant females with acute appendicitis.

Method: retrospective analysis of pregnant females submitted for surgical evaluation due to clinical presumption of an acute appendicitis in the period between September 2005 and January 2013. Analysis was performed over a prospective database where demographics, associated comorbidities, and pregnancy details were stated. Characteristics of clinical presentation, time of evolution, pre-surgical exams, type of surgery performed, length of stay, pathology reports and post surgical complications, were also analyzed.

Results: twenty six female patients with a mean gestational length of 18,04 weeks, were approached by laparoscopy due to acute appendicitis. Two procedures were converted. All of them confirmed the acute episode and was reconfirmed by pathology. Four patients (15,38%) had a gangrenous and perforated appendix. Surgical mean time was 73 minutes with a mean hospital stay of 2,3 (1-6) days. One post operative complication was reported, and managed with antibiotics as an out patient. There were no reoperations or readmissions. All newborns had an adequate weight at birth.

Conclusions: in our experience the laparoscopic approach is useful and safe for the mother and child with minimum morbidity and no mortality.

■ **Key words:** appendicitis, laparoscopy, appendectomy, pregnancy

Recibido el
18 de noviembre de
2013
Aceptado el
11 de marzo de 2014

Introducción

La apendicitis aguda es la urgencia quirúrgica no obstétrica no traumática más frecuente del embarazo.^{37,39}

El principal factor en la demora del tratamiento quirúrgico es la falta de un diagnóstico temprano.³⁸ El retraso en el diagnóstico se debe a que los síntomas suelen confundirse con manifestaciones propias del embarazo, y los signos clásicos del examen físico pueden no estar presentes debido a los cambios de posición del apéndice secundarios al crecimiento uterino.

El diagnóstico de apendicitis aguda en la población adulta basado en los elementos de una detallada anamnesis y examen físico permite establecer conductas en la mayor parte de los casos, con el apoyo de elementos sencillos del laboratorio.⁴ Sin embargo, esta aproximación tiene un margen de error que varía entre 12 y 23%.^{4,15}

El desarrollo técnico en el campo de la cirugía laparoscópica y la mayor experiencia en cirugía mínimamente invasiva han permitido ampliar la indicación de este tipo de abordaje.^{5, 16} Sin embargo, hay quienes se oponen a utilizar esta técnica para la resolución quirúrgica de la apendicitis aguda en la embarazada debido a los teóricos efectos del neumoperitoneo sobre el feto,¹⁶ la mayor dificultad técnica por la ocupación del espacio de trabajo por el útero grávido y la posibilidad de pérdida fetal, en el contexto de un procedimiento quirúrgico no estandarizado. Existe evidencia que demuestra que la apendicectomía laparoscópica sería tan segura y eficaz como la realizada por vía abierta en la apendicitis no complicada, y es especialmente recomendable en pacientes obesos y en la mujer en edad fértil, ya que ofrece ventajas de accesibilidad y diagnósticas.^{25, 27, 35} Por ello, es lógico postular que esta técnica debería aportar los mismos beneficios en la paciente embarazada con sospecha de apendicitis aguda.

El objetivo de este estudio es presentar la experiencia del Servicio de Cirugía General del Hospital Universitario Austral en el manejo terapéutico de las embarazadas con sospecha de apendicitis aguda, evaluando sus características clínicas, los resultados de la resolución quirúrgica por vía laparoscópica y la morbi-mortalidad materno-fetal asociada a esta intervención.

Material y métodos

Se realizó un estudio retrospectivo, descriptivo, con una base de datos prospectiva, a partir de los registros de las historias clínicas informatizadas de las pacientes embarazadas con abdomen agudo atendidas entre septiembre de 2005 y enero de 2013.

En dicha base se registraron todos los casos de abdomen agudo en embarazadas en el período analizado, los antecedentes demográficos, patologías asociadas, datos del embarazo y edad gestacional. Para el análisis estadístico se dividió a las pacientes en 2 grupos

definidos como "Apendicitis aguda" y "Otros abdomenes agudos" (incluyendo en este grupo a pacientes con diagnóstico de infarto ometal, oclusión intestinal, hernia diafragmática, pancreatitis aguda, colecistitis, hemoperitoneo y torsión de mioma uterino). En los casos de apendicitis aguda, motivo de este estudio, se consignaron las características del cuadro clínico, horas de evolución desde el inicio de los síntomas hasta la resolución quirúrgica, los exámenes preoperatorios, la cirugía efectuada y el abordaje realizado, tiempo de internación, los resultados anatomopatológicos de la pieza quirúrgica y las complicaciones posquirúrgicas, si existieran.

Antes de la cirugía, las pacientes fueron evaluadas por el Servicio de Ginecología y Obstetricia. Se realizó de rutina una ecografía obstétrica para determinar la edad gestacional y constatar la vitalidad fetal, que se repitió en el posoperatorio inmediato y antes del alta. Tras el parto, se registró el peso del recién nacido y se evaluaron como parámetros de bienestar la puntuación del test de Apgar al minuto y a los 5 minutos. No se utilizó útero-inhibición sistemáticamente.

Las pacientes fueron operadas por cirujanos o médicos residentes del Servicio de Cirugía General. Los procedimientos se realizaron con monitorización continua de la presión de dióxido de carbono al final de la espiración (PETCO₂). En todos los casos, se realizó profilaxis antibiótica, se colocó a las pacientes en decúbito dorsal, en Trendelenburg, con la camilla lateralizada 30° a la izquierda, evitando la compresión de la vena cava inferior y mejorando la exposición del área cecoapendicular. Se ingresó en la cavidad mediante una técnica abierta con colocación de un trocar de Hasson. En pacientes intervenidas durante el primer trimestre del embarazo, la incisión se emplazó a nivel umbilical. A partir del tercer mes, este trocar se colocó 3-4 cm por encima del fondo uterino. Los otros dos trocares (uno de 10 mm y otro de 5 mm) se colocaron de forma que se lograra una correcta triangulación del instrumental laparoscópico para realizar el procedimiento. La presión de dióxido de carbono se mantuvo por debajo de 12 mm Hg. Se realizó sistemáticamente una laparoscopia exploratoria, para descartar otras etiologías de abdomen agudo. Luego de colocar un clip en la arteria apendicular, se procedió a la sección del mesoapéndice con electrocauterio. Se colocaron 2 *endoloops* de poliglactina en la base apendicular, seccionando luego el apéndice con tijera. Se envió la pieza a Anatomía Patológica para el estudio en diferido. Durante todo el procedimiento se evitó la manipulación directa del útero.

Las variables analizadas incluyeron el tiempo quirúrgico, los hallazgos operatorios, la evolución posoperatoria y las complicaciones quirúrgicas y obstétricas hasta la resolución del embarazo. Los controles posoperatorios fueron realizados por un cirujano del equipo tratante y por el equipo obstétrico.

Se definió como "complicación posoperatoria" toda aquella ocurrida dentro de los 30 días de la cirugía y "complicación obstétrica o perinatólogica" aquella

surgida desde la apendicectomía hasta la finalización del embarazo. El primer trimestre del embarazo se estableció hasta las 14 semanas de gestación, el segundo trimestre entre 14 + 1 y 28 semanas, y tercer trimestre entre 28 + 1 y 40 semanas.

Como medidas descriptivas se utilizaron la media y el desvío estándar. Para comparar la tendencia central de los grupos se utilizaron la prueba t de Student, el test de Mann-Whitney y el test de la mediana según las distribuciones de la variable de interés en cada uno de los grupos. Para estimar la asociación se utilizó la prueba de Spearman. Se consideró estadísticamente significativo una p valor < 0,05.

Resultados

Durante el período comprendido entre septiembre de 2005 y enero de 2013 se diagnosticaron 42 abdómenes agudos en mujeres embarazadas, 26 de los cuales correspondieron a apendicitis aguda (Tabla 1); esto representa el 62% de las causas de abdomen agudo en la mujer embarazada y el 2,8% del total de apendicectomías realizadas ese período (N= 923).

La edad media de las pacientes estudiadas fue de 30,14 años con un desvío estándar de 5,46 años y una edad gestacional media de 20,13 semanas con una desviación estándar de 7,73 semanas. Aunque las edades de las pacientes en los grupos definidos como "Apendicitis aguda" y "Otros abdómenes agudos" resultaron similares (test t, p valor=0,0057), las edades gestacionales de ambos grupos resultaron significativamente distintas (test t, p valor=0,012), como se detalla en la Tabla 2. Los días de internación fueron similares en ambos grupos (test de la mediana, p valor=0,99).

Durante el mismo período, se atendieron 15 693 partos en el Servicio de Ginecología y Obstetricia de nuestro hospital, constatándose una incidencia de 0,17% de apendicitis aguda en las embarazadas de la población en estudio.

La edad media de las pacientes con apendicitis aguda fue de 29 años, con un rango de 19-48 años. Las variables analizadas para los casos estudiados se detallan en la Tabla 3. La edad gestacional media de las embarazadas con apendicitis aguda en el momento de la consulta por guardia fue de 18,04 semanas (6,2-30 semanas). Cinco cursaban el primer trimestre de embarazo (19,25%), 16 el segundo (61,5%) y cinco (19,25%) el tercer trimestre (Fig. 1).

El motivo de consulta más frecuente fue el dolor abdominal, presente en el 100% de las pacientes. El 73% (19 pacientes) presentaron cronología de Murphy. A su vez, en el 54% de las pacientes (14 mujeres) se constató reacción peritoneal en el examen físico. La Tabla 4 resume los signos y síntomas de las pacientes al momento de su consulta por guardia. El tiempo promedio desde el inicio de los síntomas hasta la consulta al hospital fue de 28 horas (1-96 horas).

■ TABLA 1

Causas de abdomen agudo en mujeres embarazadas

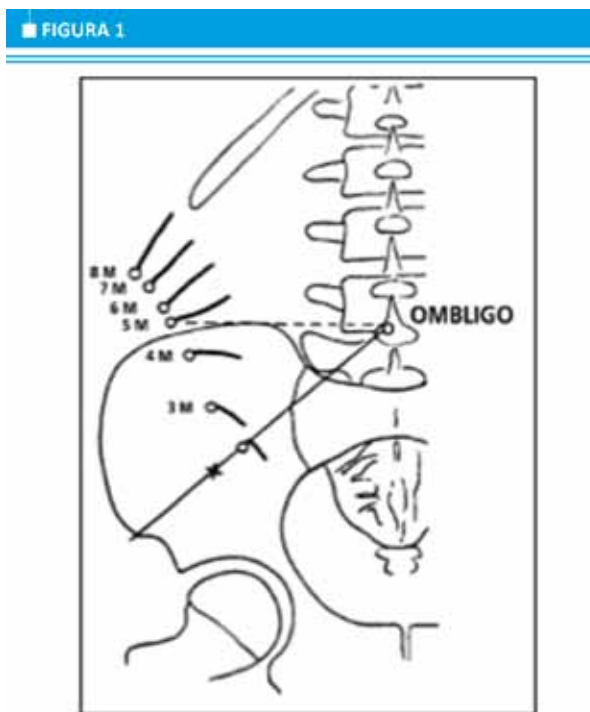
Diagnóstico	Casos
Apendicitis aguda	26
Colecistitis aguda	6
Pancreatitis	2
Oclusión intestinal	2
Infarto omental	1
Hernia diafragmática	1
Hemoperitoneo	1
Torsión de mioma uterino	1
Dolor abdominal inespecífico	2

■ TABLA 2

Edad materna y edad gestacional en pacientes con apendicitis aguda o abdomen agudo de otras causas

	Apendicitis aguda Media ±DE (mediana)	Otras causas de abdomen agudo Media ±DE (mediana)
Edad	28,9 ±5,6 (29)	32,2 ±4,6 (33,5)
Semana de embarazo	18 ±6,5 (17,5)	24,7 ±8,6 (25,5)

DE, desvío estándar.



Ubicación del apéndice según la edad gestacional (Modificado de Butte et al.³⁹)

TABLA 3

Características generales de pacientes embarazadas con apendicitis aguda
N=26

Autor	Edad Materna	EG (semanas)	GB	SU	Cronología de Murphy	Reacción peritoneal	Evolución (horas)	Eco	Cirugía	Días int.	Tiempo de cirugía (minutos)
Promedio	28,8	18,1	15512				28			2,3	72,7
DS	5,5	6,4	4014				21,8			1,3	51,2
Max	47	30	16800				96			6	270
Min	18	6,2	8500				1			1	25
Mediana							24			2	60
				100%	73% (19/26)	53.8% (14/26)		100%	92.3% Apex Lap (24/26)		
									2.6% Hemicolectomía derecha (1/26)		
									2.6% Apex Lap convertido (1/26)		

EG: Edad gestacional; GB: Glóbulos blancos (células/mm³); SU: Sedimento urinario; Apex Lap: Apendicectomía laparoscópica; Eco: Ecografía abdominal y transvaginal; Evolución (horas): desde el diagnóstico hasta la resolución quirúrgica.

TABLA 4

Síntomatología		
Cuadro clínico	Nº	%
Dolor abdominal	26	100
Cronología de Murphy	19	73
Irritación peritoneal	14	54
Náuseas o vómitos	13	50
Fiebre	8	30,8
Síntomas urinarios	4	15,4

El hemograma con recuento de glóbulos blancos se realizó en todas las pacientes, con una leucocitosis promedio de 15 512 células/mm³. No se observó una relación entre el valor de glóbulos blancos y el tipo de apendicitis o el tiempo de evolución del cuadro.

Se realizó una ecografía obstétrica preoperatoria en las 26 pacientes (100%), sin hallazgos patológicos. En todas se realizó, además, una ecografía abdominal, y en 7 de ellas sugirió la existencia de un cuadro de apendicitis aguda (26,9%).

Todos los procedimientos se completaron por vía laparoscópica, a excepción de 2 casos en los que se constató un plastrón apendicular, por lo cual en un caso se realizó la apendicectomía y, en el otro, una hemicolectomía derecha. La tasa de conversión fue del 7,6%. El tiempo medio de cirugía fue de 73 minutos (25-270 minutos). No fue necesario administrar medicación tóxicológica en ningún caso.

Cuando la sintomatología presentó menos de

48 horas de evolución, se constató una apendicitis aguda perforada en 1 paciente (3,8% de los casos); en cambio, cuando la evolución fue mayor o igual a 48 horas, la apendicitis aguda estaba perforada en el 11,5% (test t, p valor=0,013). A su vez, se encontró asociación estadística significativa entre el tiempo de evolución del cuadro y el tiempo de internación luego de la cirugía (p valor=0,03, rho Spearman=0,43), sugiriendo que a mayor demora en el diagnóstico y tratamiento, más días de internación.

Se realizó una ecografía obstétrica posoperatoria en todas las pacientes, en la que no se observaron complicaciones inmediatas de la cirugía.

La estadía hospitalaria promedio fue de 2,3 días, con un rango entre 1 y 6 días, relacionado con el tipo de apendicitis presentado y la evolución posoperatoria, es decir, el doble de tiempo que la internación promedio luego de una apendicectomía laparoscópica en pacientes no embarazadas operadas en nuestra institución durante el período en estudio (1,03 días). Si excluimos a la paciente a la que se le realizó la colectomía derecha por un plastrón apendicular, que permaneció internada durante 6 días, el tiempo de internación disminuye a un promedio de 1,8 días.

No hubo error diagnóstico ni laparoscopias en blanco en esta serie, confirmándose la existencia de una apendicitis aguda en el estudio histopatológico de las piezas quirúrgicas, en todos los casos.

Ninguna de las pacientes requirió reinternación o reoperación. En cuanto a la morbilidad, en una de las 26 pacientes operadas se constató una complicación posoperatoria (3,85%). Se trataba de una paciente cursando la 24ª semana de gestación, que presentó una fístula cecal. Se le otorgó el alta al cuarto día poso-

peratorio con un drenaje aún colocado, debido a que presentaba escaso débito purulento. El diagnóstico de la fístula cecal se realizó luego del egreso hospitalario, al 6° día posoperatorio, constatándose un cambio en las características y volumen del débito del drenaje abdominal. La paciente no presentaba fiebre, dolor abdominal ni compromiso hemodinámico. Se realizó una ecografía abdominal y una resonancia magnética, constatándose una colección paracecal de 3 por 3 centímetros, con el drenaje correctamente ubicado. Se adoptó una conducta quirúrgica expectante y se indicó antibioticoterapia. El débito del drenaje cesó al 21° día posoperatorio, y los controles posteriores con ecografías abdominales demostraron la resolución completa de la colección. No presentó complicaciones obstétricas.

No se observó mortalidad materna. No se constataron complicaciones obstétricas o perinatológicas. No hubo modificaciones en el curso normal de embarazo en las pacientes en estudio, y en todos los casos el parto tuvo lugar a término. Los recién nacidos presentaron un peso adecuado para su edad gestacional, con un promedio de 3466 gramos (rango: 2565-4279 gramos), y los parámetros de bienestar fetal fueron satisfactorios al nacimiento.

Discusión

El diagnóstico y tratamiento de la apendicitis aguda en la mujer embarazada representa una situación clínica con un doble desafío: establecer el diagnóstico correcto y que su adecuada y oportuna resolución no coloque en riesgo a la nueva vida en gestación.¹⁶

Basándose en los elementos de una detallada anamnesis y examen físico es posible establecer conductas en la mayor parte de los casos, con el apoyo de elementos sencillos del laboratorio.⁴ Sin embargo, esta aproximación tiene un margen de error que varía entre 12 y 23% en la población general,^{4,15} aunque puede ser mayor considerando los diagnósticos diferenciales como el embarazo ectópico, el foliculo hemorrágico y otras patologías anexiales, así como la infección del tracto urinario¹⁹ propios del sexo femenino. No obstante, actualmente el empleo de la ecografía abdominal y de la tomografía computarizada de abdomen ha disminuido el error diagnóstico a cifras menores del 10%.^{6,16} En la mujer embarazada, el espectro de diagnósticos diferenciales se amplía a las complicaciones propias de la gestación y el cuadro clínico se modifica por los cambios anatómicos¹⁷ y fisiológicos que el embarazo conlleva,^{3,12} hechos ya señalados desde 1848 cuando Hancock describió el primer caso de apendicitis aguda en la embarazada, y cuando Baer, en 1932, señaló los cambios anatómicos y topográficos del ciego y del apéndice durante la gestación (Fig. 2). Estos elementos disminuyen la eficacia de la ecografía abdominal y, en general, la tomografía computarizada de abdomen no se emplea en esta situación, para evitar la

irradiación fetal.

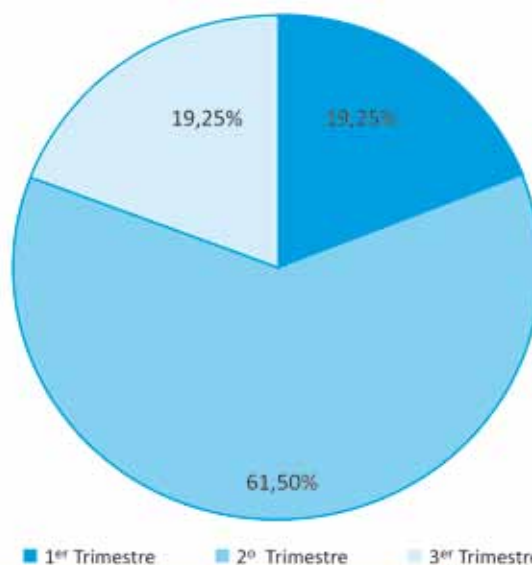
Se agrega una mayor dificultad diagnóstica durante el embarazo debido a la frecuencia de náuseas, vómitos y cuadros de dolor abdominal inespecífico.¹⁶ El recuento de leucocitos en la embarazada es de menor utilidad que en la población general, debido a su aumento fisiológico en el curso del embarazo.^{9,39} El grado de leucocitosis no se asoció con los hallazgos intraoperatorios de las pacientes estudiadas. Todas estas circunstancias hacen frecuente el retraso diagnóstico y terapéutico, dando lugar a un incremento en la incidencia de abortos espontáneos y partos prematuros, y elevando la tasa de muerte fetal hasta un 30% en los casos de apendicitis perforada y un 5% en los casos de apendicitis no complicada.⁶

La ecografía abdominal, en general fácilmente disponible en nuestros hospitales, se utiliza poco en el manejo clínico de la sospecha de apendicitis aguda en la embarazada. En nuestro estudio se realizó una ecografía en el 100% de los casos, y en el 26,9% de ellos presentó hallazgos compatibles con apendicitis aguda. Asimismo, se utilizó para descartar otras patologías, particularmente biliares, frecuentes en nuestro medio y que constituye uno de los diagnósticos diferenciales hacia la segunda mitad del embarazo.⁷⁻¹⁴

La evaluación de las estrategias diagnósticas y de los resultados en términos de morbimortalidad materno-fetal que representa la resolución quirúrgica de la apendicitis aguda durante el embarazo en nuestro medio ha sido escasamente difundida.

La incidencia observada de apendicitis aguda en la mujer embarazada en esta serie fue del 0,17%, con predominio durante el segundo trimestre del embarazo, similar a lo informado en otros estudios,^{9,3,10-13,2} sin que se describa una relación causal especial.

FIGURA 2



Distribución de las pacientes según el trimestre de embarazo.

Tal como describe Covaro en su trabajo sobre apendicitis publicado en la Revista Argentina de Cirugía en 2006,³⁸ encontramos una relación entre la duración de la evolución clínica preoperatoria y los hallazgos intraoperatorios, constatando mayor número de pacientes con una apendicitis perforada cuando la sintomatología presentó más de 48 horas de evolución.

La morbilidad materna fue baja, no se constató mortalidad materna o morbimortalidad fetal asociada al procedimiento. Ninguna de las pacientes requirió reinternación o reoperación, y no se presentaron complicaciones obstétricas en esta serie.

La anatomía patológica confirmó el diagnóstico clínico en el 100% de los casos, superando lo manifestado en otros estudios.^{9,10,13}

El abordaje laparoscópico ofrece múltiples ventajas en el tratamiento de la apendicitis aguda durante la gestación. Curet y cols.⁶ realizaron un estudio comparativo de casos y controles valorando la seguridad y eficacia de la cirugía laparoscópica frente a la cirugía tradicional en gestantes durante los primeros 2 trimestres de embarazo. En el grupo de pacientes sometidas a cirugía laparoscópica, el tiempo de hospitalización y los requerimientos de analgesia fueron

menores, el retorno a una dieta habitual fue temprano y no existieron diferencias significativas en cuanto a la morbimortalidad maternofetal.

Junto con los beneficios generales aportados por la apendicectomía laparoscópica, el abordaje mínimamente invasivo en la gestante reduce la manipulación uterina, limita el uso de analgesia posoperatoria y disminuye el riesgo de accidentes tromboembólicos, lo cual es especialmente importante ya que el embarazo se considera un estado de hipercoagulabilidad.¹⁷ Sin embargo, también existen desventajas como son los efectos del neumoperitoneo en la fisiología fetal y la posibilidad de dañar el útero grávido durante la cirugía.¹⁶ El neumoperitoneo de dióxido de carbono (CO₂) da lugar a diversas alteraciones que, teóricamente, podrían afectar el bienestar fetal. Sin embargo, aunque está documentado que el aumento de la presión intraabdominal y la acidosis derivada de la absorción peritoneal de CO₂ producen alteraciones en la fisiología fetal, no se ha demostrado que tengan efectos significativos sobre el recién nacido, siempre que su presión y duración se encuentren limitadas.⁶ Así, sobre la base de la información disponible, con el objetivo de alterar mínimamente la fisiología fetal, es razonable recomendar la dismi-

■ TABLA 5

Apendicectomía laparoscópica en pacientes embarazadas

Autor	N	Trimes. 1 ^o /2 ^o /3 ^o	Vss/Hss	PN (mm hg)	Tiempo operatorio medio (Min)	Tocolíticos	Complic. PO	Parto Prematuro	Pérdida fetal
Schreiber ²¹	6	2/4/0	6/-	NR	NR	1	-	NR	-
Andreoli et al. ²²	5	0/5/0	NR	12	40	-	-	-	-
Posta ²³	1	0/1/0	-/1	12	70	-	NR	-	-
Amos et al. ²⁴	3	3/0/0	12	NR	-	-	-	1	-
Curet et al. ²⁵	4	4/0/0	4	82	-	-	-	-	-
Gurbuz et al. ²⁶	5	2/0/3	-/5	12	64	-	-	-	-
Lemaire et al. ²⁷	1	1/3/0	4/-	12	33,7	1	-	-	-
Schwartzberg et al. ²⁸	2	1/0/0	-/1	15	NR	-	-	-	-
Geisler et al. ²⁹	2	0/2/0	2/-	15	NR	-	-	-	-
Thomas et al. ³⁰	2	2/0/0	-/2	NR	NR	NR	NR	1	-
Affleck et al. ³¹	19	6/9/4	NR	NR	54,5	4	-	3	-
Perrot et al. ³²	6	2/2/2	1/5	12	51,6	3	-	1	2
Friedman et al. ³³	1	0/1/0	1/-	NR	NR	-	1	1	-
Rizzo ³⁴	4	0/4/0	-/4	10	25-90	-	-	-	-
Barnes et al. ³⁵	2	0/0/2	-/2	12	60	1	-	2	-
Rollins et al. ³⁶	28	6/13/9	17/11	15	46,3	6	NR	6	-
HUA	26	5/16/5	-/26	12	73	-	1	-	-

nución de la presión intraabdominal (10-12 mm Hg) y la duración del neumoperitoneo, como también la monitorización continua de la PETCO₂ con el fin de mantener unos valores entre 30 y 40 mm Hg.^{16,17}

No se ha establecido una edad gestacional límite para la realización de una apendicectomía laparoscópica, aunque su dificultad aumenta con el aumento del volumen uterino, y se ha sugerido la semana 28 como el límite para utilizar este abordaje.¹⁶ La mayoría de nuestras pacientes, se encontraban entre los primeros dos trimestres, períodos en los que se encuentra la mayor parte de los casos referidos en la literatura. Sin embargo, tuvimos una paciente con 30 semanas de embarazo, en la que no hubo dificultades técnicas durante el procedimiento, o complicaciones maternas o fetales posquirúrgicas.

La utilización del decúbito lateral izquierdo (20-30°) a partir de la semana 28 de gestación, además de mejorar el acceso al apéndice, evita el síndrome supino hipotensor.^{16,17} Esta posición puede alcanzarse mediante la rotación lateral de la mesa de quirófano, y no es necesario situar a la paciente en posición de decúbito lateral estricto.

La técnica de acceso al abdomen y realización del neumoperitoneo en estas pacientes es motivo de controversia. Se han descrito complicaciones con cualquier técnica de entrada.^{14,6} Es especialmente grave la punción accidental del útero con la aguja de Veress.¹⁷ En nuestra serie, se utilizó rutinariamente el acceso abierto. La correcta utilización de la técnica abierta de Hasson es completamente reproducible y segura, y debería ser el estándar en la paciente grávida, tal y como se menciona en las recomendaciones de la *Society of American Gastrointestinal and Endoscopic Surgeons* (SAGES) en sus guías para la cirugía laparoscópica durante el embarazo.¹⁷ El resto de los trocares deberán instalarse según las preferencias del grupo, pero siempre desplazados en sentido craneal, evitando el fondo uterino. Con respecto a la técnica quirúrgica, se deben extremar los cuidados con el fin de no dañar el útero y reducir al mínimo los gestos quirúrgicos para acortar la duración del neumoperitoneo.

El tiempo medio de cirugía en nuestra serie fue de 73 minutos, superior al obtenido en la revisión bibliográfica (56 minutos), pero sin una diferencia estadísticamente significativa (p 0,3). Si se excluye a la pa-

ciente sometida a una hemicolectomía derecha, el promedio del tiempo operatorio disminuye a 64 minutos.

La monitorización uterina y del bienestar fetal antes y después de la intervención quirúrgica, evaluación que repetimos en las pacientes previa al alta hospitalaria, permite medirla vitalidad fetal y la evolución del embarazo.

La utilización profiláctica de fármacos colíticos no está indicada y su administración se debe hacer siguiendo criterios obstétricos cuando existe dinámica uterina y riesgo de parto prematuro, tal y como se desprende del análisis de la literatura y de nuestra propia experiencia.^{9,3,10,11}

En cuanto a la morbilidad fetal, algunos estudios constatan un incremento en el riesgo de crecimiento intrauterino retardado, de bajo peso al nacimiento y de prematuridad en las gestantes sometidas a una apendicectomía, con independencia de la vía de abordaje utilizada, sin poder precisar si estas alteraciones se encuentran en relación con la patología de origen de la cirugía, con la anestesia o con la técnica quirúrgica.¹⁶ El peso de los recién nacidos de las mujeres operadas por abdomen agudo de etiología apendicular fue similar a aquel de los nacidos de madres no operadas. En nuestra experiencia, la mortalidad fetal fue nula, aunque se mencionan cifras de hasta el 4,2% en la revisión bibliográfica realizada.

En la Tabla 5 se comparan resultados de diferentes autores de la literatura mundial, incluyendo nuestro trabajo.

La mayoría de la bibliografía recoge casos clínicos y series retrospectivas como la presentada por nuestro grupo. No existen estudios prospectivos aleatorizados que comparen los resultados obtenidos con la apendicectomía laparoscópica y los de la cirugía convencional durante la gestación; estudios que, probablemente, no puedan llevarse a cabo con corrección estadística ya que las posibilidades de obtener un tamaño de muestra suficiente son remotas.

Basados en esta experiencia y en la de la literatura médica disponible, la apendicectomía laparoscópica en la paciente gestante impresiona ser una técnica tan eficaz y segura como la vía tradicional, aportando los beneficios de la cirugía mínimamente invasiva, siempre que se respeten las recomendaciones específicas para este tipo de paciente.

Referencias bibliográficas

- Andersen B, Nielsen T. Appendicitis in pregnancy: Diagnosis, management and complications. *Acta Obstet Gynecol Scand.* 1999; 78:758-62.
- Andersson R, Lambe M. Incidence of appendicitis during pregnancy. *Int J Epidemiol.* 2001;30:1281-5.
- Bailey L, Finley R, Miller S, Jones L. Acute appendicitis during pregnancy. *Am Surg* 1986; 52:218-21.
- Kilpatrick CC, Monga M. Approach to the acute abdomen in pregnancy. *Obstet Gynecology Clin North Am.* Sep 2007.
- Corneille M, Gallup T. The use of Laparoscopy surgery in pregnancy: evaluation of safety and efficacy. *Am J Surg.* 2010;200:363-7.
- Curet MJ. Special problems in laparoscopic surgery. Previous abdominal surgery, obesity, and pregnancy. *Surg Clin North Am.* 2000;80:1093-110.
- Díaz A, Csendes A, Shutte H, Braghetto I. Efecto de la cirugía abdominal no obstétrica sobre la evolución del embarazo. *Rev Méd Chile.* 1982; 110:449-52.
- Eryilmaz R, Sahin M, Bas G, Alimoglu o, Kaya B. Acute appendicitis during pregnancy. *Dig Surg.* 2002; 19:40-4.
- Gomez A, Wood M. Acute appendicitis during pregnancy. *Am J Surg.* 1979; 2:180-3.
- Halvorsen A, Brandt B, Andreassen J. Acute appendicitis in

- pregnancy: complications and subsequent management. Eur J Surg. 1992; 158:603-6.
11. Herrera M, Bianchi R, Domínguez M. Apendicitis y embarazo. Rev Chil Obstet Ginecol. 1983; 48:139-45.
 12. Mazze A, Kallen B. Appendectomy during pregnancy: A Swedish registry study of 778 cases. Obstet Gynecol. 1991; 77:835-40.
 13. Mourad J, Elliot J, Erickson L, Lisboa L. Apendicitis in pregnancy: New information that contradicts long-held clinical beliefs. Am J Obstet Gynecol. 2000; 182:1027-9.
 14. Perruca E, Aparicio R, Yang L, Domínguez C, González R. Abdomen agudo quirúrgico en embarazadas. Rev Chil Obstet Ginecol. 1996; 61:299-303.
 15. Ramirez JM, Deus J. Practical score to aid decision making in doubtful cases of appendicitis. Br J Surg. 1994; 81:680-3.
 16. Reedy MB, Galan HL, Richards WE, Preece CK, Wetter PA, Kuehl TJ. Laparoscopy during pregnancy. A survey of laparoendoscopic surgeons. J Reprod Med. 1997;42:33-8.
 17. Society of American Gastrointestinal Endoscopic Surgeons (SAGES). Guidelines for laparoscopic surgery during pregnancy. Surg Endosc. 1998;12:189-90.
 18. Tracey M, Fletcher S. Appendicitis in pregnant. Am Surg. 2000; 66:555-9.
 19. Tytgat S, Bakker XR, Butzelaar RM. Laparoscopic evaluation of patients with suspected acute appendicitis. Surg Endosc. 1998; 12:918-20.
 20. Ueberrueck T, Koch A, Meyer L, Hinkel M, Gastin-Ger I. Ninety four appendectomies for suspected acute appendicitis during pregnancy. W J Surg. 2004; 28:508-11.
 21. Schreiber JH. Laparoscopic appendectomy in pregnancy. Surg Endosc. 1990;4:100-2.
 22. Andreoli M, Servakov M, Meyers P, Mann WJ Jr. Laparoscopic surgery during pregnancy. J Am Assoc Gynecol Laparosc. 1999;6:229-33.
 23. Posta CG. Laparoscopic surgery in pregnancy: report on two cases. J Laparoendosc Surg. 1995;5:203-5.
 24. Amos JD, Schorr SJ, Norman PF, Poole GV, Thomae KR, Mancino AT, et al. Laparoscopic surgery during pregnancy: a word of caution. Am J Surg. 1996;171:435-7.
 25. Curet MJ, Allen D, Josloff RK, Pitcher DE, Curet LB, Miscall BG, et al. Laparoscopy during pregnancy. Arch Surg. 1996;131:546-50.
 26. Gurbuz AT, Peetz ME. The acute abdomen in the pregnant patient. Is there a role for laparoscopy? Surg Endosc. 1997;11:98-102.
 27. Lemaire BM, Van Erp WF. Laparoscopic surgery during pregnancy. Surg Endosc. 1997;11:15-8.
 28. Schwartzberg BS, Conyers JA, Moore JA. First trimester of pregnancy laparoscopic procedures. Surg Endosc. 1997;11:1216-7.
 29. Geisler JP, Rose SL, Mernitz CS, Warner JL, Hiett AK. Non-gynecologic laparoscopy in second and third trimester pregnancy: obstetric implications. J Soc Laparoendosc Surg. 1998;2:235-8.
 30. Thomas SJ, Brisson P. Laparoscopic appendectomy and cholecystectomy during pregnancy: six case reports. J Soc Laparoendosc Surg. 1998;2:41-6.
 31. Affleck DG, Handrahan DL, Egger MJ, Price RR. The laparoscopic management of apendicitis and cholelithiasis during pregnancy. Am J Surg. 1999;178:523-9.
 32. Perrot M, Jenny A, Morales M, Kohlit M, Morel P. Laparoscopic appendectomy during pregnancy. Surg Laparosc Endosc Percutan Tech. 2000;10:368-71.
 33. Friedman JD, Ramsey PS, Ramin KD, Berry C. Pneumoamion and pregnancy loss after second-trimester laparoscopic surgery. Obstet Gynecol. 2002;99:512-3.
 34. Rizzo AG. Laparoscopic surgery in pregnancy. J Laparoendosc Adv Surg Tech A. 2003;13:11-5.
 35. Barnes SL, Shane MD, Schoemann MB, Bernard AC, Boulanger BR. Laparoscopic appendectomy after 30 weeks pregnancy: report of two cases and description of technique. Am Surg. 2004;70:733-6.
 36. Rollins MD, Chan KJ, Price RR. Laparoscopy for appendicitis and cholelithiasis during pregnancy: a new standard of care. Surg Endosc. 2004;18:237-41.
 37. Rijana R. Relato Oficial: Emergencias gineco-obstétricas de resolución multidisciplinaria. Rol de la Girugía General. Patología de Urgencia. 2001; 9:38-47.
 38. Covaro J, Leiro F, Gómez F, Barredo C. Apendicitis aguda: influencia de la demora diagnóstica en los resultados. Rev Argent Cirug. 2006; 91(1-2):65-76.
 39. Butte J, Bellolio M, Fernández F, Sanhueza M, Báez S, et al. Apendicectomía en la embarazada. Experiencia en un hospital chileno. Rev Med Chile. 2006; 134:145-51.