

Carcinoma espinocelular gigante de ombligo

Gigant squamous cell carcinoma of the navel

Marcelo L. Ioverno, Ezequiel M. Palmisano

Hospital Español.
Rosario, Santa Fe,
Argentina.

E-mail:
Ezequiel M. Palmisano:
ezequielpalmisano@
yahoo.com.ar

Las metástasis constituyen los tumores que más frecuentemente asientan sobre la cicatriz umbilical⁴.

De acuerdo con la literatura consultada hemos encontrado solo 2 casos descriptos de carcinoma espinocelular primario de ombligo^{3,4}. Por tal motivo, decidimos comunicar este caso con el objetivo de contribuir al mejor conocimiento de tan inusual patología.

Varón de 80 años, obesidad grado II, diabético insulino-dependiente, dislipidémico, hipertenso, insuficiente cardíaco y renal crónico, que consulta por cuadro de 1 año de evolución caracterizado por la aparición de lesión ulcerada en proyección de cicatriz umbilical, que fue aumentando progresivamente su tamaño hasta alcanzar unos 15 cm de diámetro mayor (Fig. 1).

Considerando la posibilidad de una lesión neoplásica de ombligo, se realiza tomografía computarizada con la finalidad de evidenciar un eventual tumor primario o secundario y efectuar la pertinente estadificación, la cual evidenció una alteración de los planos de la región umbilical sin contacto con estructuras viscerales intraabdominales y el resto del estudio sin hallazgos patológicos de jerarquía. Debido a las características de la lesión y considerando la resolución quirúrgica como tratamiento, sea para una lesión benigna o maligna, no se realiza biopsia y se decide su abordaje con margen oncológico.

El paciente fue internado la noche previa para control estricto de su glucemia y ayuno de 8 horas.

Bajo anestesia general se efectúa incisión en *losange* ampliada (Fig. 2), incluyendo tejido celular subcutáneo con resección parietal en proyección de cicatriz umbilical (Fig. 3).

La síntesis del defecto parietal fue reparada en dos planos de puntos continuos utilizando poliglactina 910, aproximación del tejido celular subcutáneo para reducir espacios muertos que puedan generar eventuales seromas con puntos continuos (doble *surget*) de poliglactina 910 y la piel con puntos Donatti de nailon 3-0.

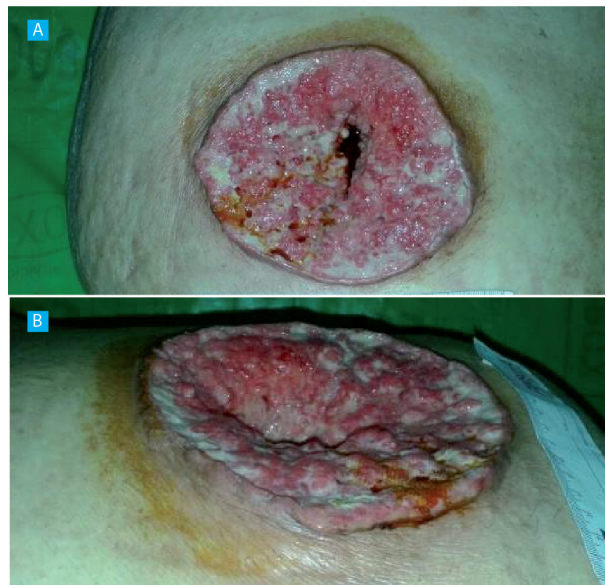La evaluación anatomopatológica intraoperatoria reveló márgenes libres de células neoplásicas.

A las 6 horas del procedimiento inicia tolerancia oral y es dado de alta a las 48 horas.

Realizó controles posoperatorios a las 48 horas y a los 7, 15 y 30 días.

La anatomía patológica diferida informó carcinoma espinocelular semidiferenciado y queratinizante de 14 cm de diámetro mayor, con extensa ulceración superficial que infiltra todo el tejido celular subcutá-

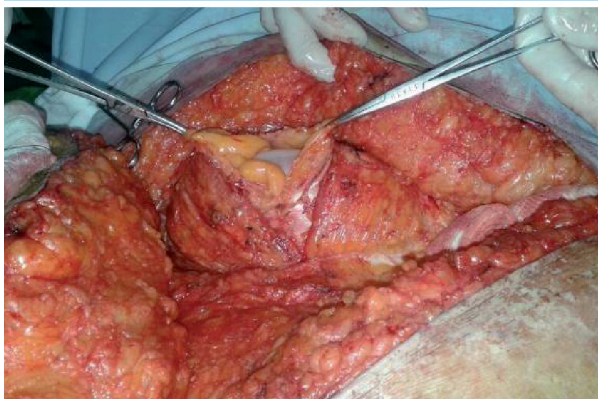
FIGURA 1



A, lesión vista de frente; B, lesión vista de perfil

Recibido el
19 de marzo de 2016
Aceptado el
30 de mayo de 2016

FIGURA 2



Incisión losángica ampliada que incluye tejido celular subcutáneo más resección parietal

neo, alcanzando un espesor de 8 cm. Los límites quirúrgicos se hallan libres de tumor; el más próximo es el profundo a 0,2 cm.

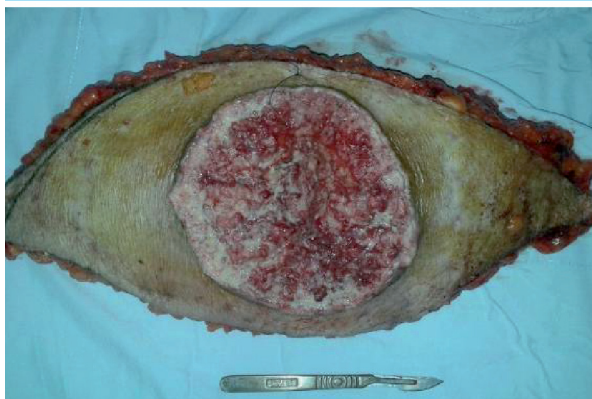Fue evaluado por el Servicio de Oncología, que sugirió control evolutivo.

Las neoplasias cutáneas primarias de ombligo son raras². Solo hemos hallado 2 casos de carcinoma espinocelular primario de ombligo descritos en la literatura^{3,4}; sin embargo, el tamaño de presentación de nuestro caso lo diferencia de los anteriores, haciéndolo hasta el momento único en su tipo como carcinoma espinocelular gigante de ombligo.

Como tumores primarios de ombligo se han descrito carcinomas de células basales, adenocarcinomas y melanomas^{1,5,6}.

Desde el punto de vista terapéutico debemos considerar que un tumor de ombligo puede extenderse

FIGURA 3



Pieza operatoria (vista anterior)

al peritoneo y, a través de restos del uraco, a la vejiga, por lo que se recomienda la resección quirúrgica de tejido subcutáneo hasta el peritoneo, tal como hemos efectuado en nuestro paciente⁵.

En aquellos casos de tumores avanzados con presencia de metástasis cutáneas, linfáticas y viscerales, la conducta más apropiada es la resección con linfadenectomía, electroquimioterapia y terapia con erlotinib⁴.

En conclusión, si bien las metástasis constituyen los tumores más frecuentes de ombligo, no debemos descartar la posibilidad de una lesión primaria; esto exige un exhaustivo estudio prequirúrgico y, dado su comportamiento biológico agresivo, efectuar tratamiento quirúrgico radical asociado o no a otras terapéuticas de acuerdo con el estadio evolutivo.

Referencias bibliográficas

1. Alver O, Ersoy YE, Dogusoy G, Erguney S. Primary umbilical adenocarcinoma: case report and review of the literature. *Am Surg.* 2007; 73: 923-5.
2. Gabriele R, Conte M, Egidi F, Borghese M. Umbilical metastases: current viewpoint. *World J Surg Oncol.* 2005;3:13.
3. Lee B, Lefor A, Didokar M. Squamous cell carcinoma of the umbilicus associated with acquired immune deficiency syndrome. *J Surg Oncol.* 1991;47(1):67-9.
4. Macripo G, Caliendo V, Grassi M, et al. Squamous cell carcinoma of the umbilicus: management of an unusual localization. *Tumori.* 2011; 97(2):236-8.
5. Meine JG, Bailin PL. Primary melanoma of the umbilicus: report of a case and review of the relevant anatomy. *Dermatol Surg.* 2003; 29:404-7.
6. Walker SL, Banerjee P, Marsden RA. Basal cell carcinoma arising at the umbilicus. *Clin Exp Dermatol.* 2001; 26:458-9.