

## Edema pulmonar de reexpansión en avenamiento pleural por neumotórax

### *Re-expansion pulmonary edema after pleural drainage of pneumothorax*

Paula D. Albornoz, Pablo M. Arias, Pablo Crosetto, Daniel García Andrada

Servicio de Cirugía  
General, Nuevo Hospital  
San Roque, Córdoba,  
Argentina

Los autores declaran no  
tener conflictos  
de interés

Correspondencia:  
Pablo M. Arias  
E-mail: [pabloarias\\_@  
hotmail.com](mailto:pabloarias@hotmail.com)

Recibido el  
06 de junio de 2017  
Aceptado el  
01 de diciembre de 2017

#### RESUMEN

Se trata de un paciente masculino de 28 años que consultó por dolor torácico izquierdo, acompañado de disnea de 4 días de evolución. La radiografía de tórax confirmó la sospecha de neumotórax izquierdo. Cuarenta minutos después de realizado el avenamiento pleural izquierdo, el paciente comenzó con tos productiva y disnea. La radiografía de tórax evidenció infiltrados en el pulmón izquierdo. La tomografía computarizada de tórax confirmó el edema pulmonar de reexpansión.

El paciente cursó la internación en terapia intensiva con tratamiento de soporte. Se retiró el tubo de tórax al sexto día y se otorgó el alta hospitalaria.

■ **Palabras clave:** neumotórax, edema pulmonar de reexpansión.

#### ABSTRACT

A 28 year old man presented with left thoracic pain and dyspnea for the four previous days. Chest X-ray evidenced a left pneumothorax. Forty minutes after insertion of a pleural drainage, the patient complained of dyspnea and productive cough. A new chest X-ray showed pulmonary infiltrates in the left lung. A computed tomographic scan was consistent with re-expansion pulmonary edema.

The patient spent a postoperative course in the intensive care unit with supportive therapy. The pleural drain was withdrawn on the sixth day, and was discharged home.

■ **Keywords:** pneumothorax, re-expansion pulmonary edema.

El edema pulmonar de reexpansión es una complicación rara del avenamiento pleural como tratamiento del neumotórax o del derrame pleural. Fue descrito por primera vez por Carlson y col. en 1958<sup>1</sup>. Su incidencia informada en la literatura es de 0,8% en el neumotórax y de hasta 14% en el derrame pleural<sup>2-4</sup>. Aunque su presentación es infrecuente, su mortalidad puede ascender hasta el 20%, por lo que debe ser rápidamente sospechado por los cirujanos cuando la condición clínica del paciente se deteriora luego de un avenamiento pleural<sup>3,5</sup>.

El objetivo de esta presentación es exponer un caso de edema pulmonar de reexpansión homolateral luego de un avenamiento pleural izquierdo por neumotórax espontáneo.

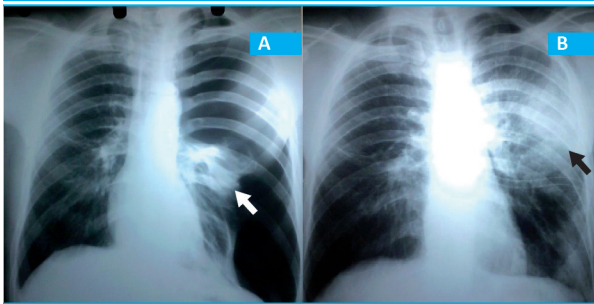
**Caso clínico:** se trata de un paciente masculino de 28 años sin comorbilidades, con antecedente de tabaquismo de 7 paquetes/año. Consultó en el Servicio de Urgencias y Emergencias por presentar dolor torácico izquierdo de aparición súbita e intensidad modera-

da, acompañado de disnea leve, de carácter progresivo y 4 días de evolución. El examen físico reveló ausencia de murmullo vesicular en hemitórax izquierdo. La radiografía de tórax confirmó la sospecha de neumotórax evidenciando el colapso total del pulmón izquierdo (Fig. 1a).

Se realizó avenamiento pleural izquierdo con anestesia local insertando un tubo de 19 French en el cuarto espacio intercostal izquierdo sobre la línea axilar anterior. La radiografía de tórax mostró la reexpansión del pulmón izquierdo.

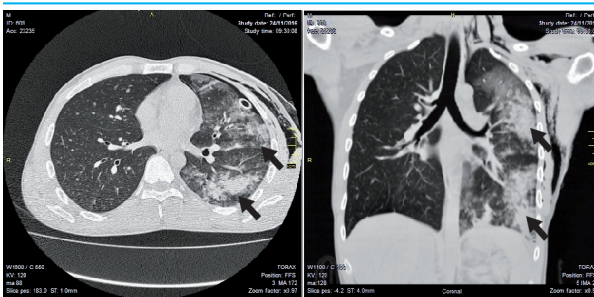
Sin embargo, luego de 40 minutos, el paciente comenzó con tos productiva con esputo seroso y disnea progresiva. La auscultación reveló crepitantes en hemitórax izquierdo y la saturación de oxígeno disminuyó a 86%. La radiografía de tórax evidenció infiltrados en todo el pulmón izquierdo (Fig. 1b). Debido al deterioro clínico se realizó tomografía computarizada de tórax que confirmó el edema pulmonar de reexpansión (Fig. 2).

FIGURA 1



(a) Radiografía de tórax con pulmón izquierdo colapsado (flecha blanca). (b) Radiografía de tórax con edema pulmonar de reexpansión izquierdo (flecha negra).

FIGURA 2



Tomografía computarizada con edema pulmonar de reexpansión izquierdo (axial y coronal) (flechas).

El paciente cursó la internación en terapia intensiva con tratamiento de soporte mediante administración de fluidos y oxígeno suplementario, con mejoría progresiva y pase a sala común al cuarto día. Se retiró el tubo de tórax al sexto día y se otorgó el alta hospitalaria.

A pesar de que la fisiopatología del edema pulmonar de reexpansión no es clara, se estima que, en el período de hipoxia causado por el colapso pulmonar,

se producen radicales libres, los cuales estarían implicados en la patogénesis de la enfermedad junto con la acción de diferentes citoquinas y de la enzima xantina oxidasa. Esto daría como resultado un incremento de la permeabilidad vascular, una disminución de la producción de surfactante y un daño estructural, considerados actualmente como las principales causas de la enfermedad<sup>6</sup>.

La literatura describe como factores de riesgo la edad mayor de 40 años, el colapso pulmonar prolongado (> 4 días), los neumotórax o derrames pleurales extensos y la reexpansión pulmonar rápida<sup>3-5, 7-9</sup>.

Kim y col.<sup>8</sup> proponen clasificarlo como: 1) edema pulmonar de reexpansión clásico, objetivable en las radiografías de tórax, 2) difuso, visualizado en tomografía computarizada comprometiendo más de un lóbulo y 3) aislado comprometiendo menos de un lóbulo.

Los síntomas incluyen distrés respiratorio leve a severo que comienza dentro de las primeras 5 horas luego de la reexpansión, con presencia de rales (crepitanes) y producción de esputo<sup>5</sup>. Los hallazgos radiográficos no son específicos y muestran un grado variable de infiltrados unilaterales luego de la inserción del tubo de avenamiento pleural<sup>8</sup>. Los diagnósticos diferenciales incluyen broncoaspiración, neumonía y hasta derrame pleural.

El tratamiento de soporte es de elección e incluye oxigenoterapia, aporte de fluidos y control hemodinámico<sup>3,5,9,10</sup>. Ocasionalmente puede requerir ventilación no invasiva con presión positiva o incluso ventilación mecánica para proveer una oxigenación adecuada<sup>3,11</sup>.

El edema pulmonar de reexpansión es una complicación infrecuente del avenamiento pleural como tratamiento del neumotórax o del derrame pleural. Debido a su potencial fatalidad debe ser diagnosticado rápidamente para instaurar el tratamiento adecuado de inmediato.

## Referencias bibliográficas

- Carlson RI, Classen KL, Gollan F, Gobbel WG Jr, Sherman DE, Christensen RO. Pulmonary edema following the rapid reexpansion of a totally collapsed lung due to a pneumothorax: A clinical and experimental study. *Surg Forum*. 1958; 9:367-71.
- Adegboye VO, Falade A, Osinusi Kobajimi MO. Reexpansion pulmonary oedema as a complication of pleural drainage. *Niger Postgrad Med J*. 2002; 9:214-20.
- Papakonstantinou DK, Gatziofias ZI, Tzegas GI, Stergiopoulos PI, Tsokantaris CG, Chalikias GK, et al. Unilateral pulmonary oedema due to lung re-expansion following pleurocentesis for spontaneous pneumothorax. The role of non-invasive continuous positive airway pressure ventilation. *Int J Cardiol*. 2007; 114(3):398-400.
- Matsuura Y, Nomimura T, Murakami H, Matsushima T, Kakehashi M, Kajihara H. Clinical analysis of reexpansion pulmonary edema. *Chest*. 1991; 100:1562-6.
- Beng ST, Mahadevan M. An uncommon life-threatening complication after chest tube drainage of pneumothorax in the ED. *Am J Emerg Med*. 2004; 22(7):615-9.
- DuBose J, Perciballi J, Timmer S, Kujawaski EJ. Bilateral reexpansion pulmonary edema after treatment of spontaneous pneumothorax. *Curr Surg*. 2004; 61:376-9.
- Echevarria C, Twomey D, Dunning J, Chanda B. Does reexpansion pulmonary oedema exist?. *Interact CardioVasc Thorac Surg*. 2008; 7(3):485-9.
- Kim YK, Kim H, Lee CC, Choi HJ, Lee KH, Hwang SO, et al. New classification and clinical characteristics of reexpansion pulmonary edema after treatment of spontaneous pneumothorax. *Am J Emerg Med*. 2009; 27(8):961-7.
- Malota M, Kowarik MC, Bechtold B, Kopp R. Reexpansion pulmonary edema following a posttraumatic pneumothorax: a case report and review of literature. *World J Emerg Surg*. 2011; 6(1):32.
- Jayalakshmi TK, Lobo I, Nair G, Uppe A, Yadav V, Pargi S. Reexpansion pulmonary oedema in chronic pneumothorax. *Indian J Chest Dis Allied Sci*. 2010; 52(3):165-7.
- Tariq SM, Sadaf T. Images in clinical medicine. Reexpansion pulmonary edema after treatment of pneumothorax. *N Engl J Med*. 2006; 354(19):2046.