



Diferenciar la apendicitis con o sin fecalito ¿puede cambiar el enfoque terapéutico? Resultados preliminares

Differentiating between appendicitis with or without fecalith to change the therapeutic approach. Preliminary results

Agustín Chichizola¹ , Federico Aispuro¹ , Luciano E. Mercuri¹ , Santiago B. Darrigran¹ , Martín Laguens² , Carlos M. Canullan^{1,3} 

1 Servicio de Cirugía General, Instituto Médico Platense, La Plata, Argentina.

2 Servicio de Anatomía Patológica, Instituto Médico Platense, La Plata, Argentina.

3 Hospital General de Agudos Cosme Argerich, CABA, Argentina.

Los autores declaran no tener conflictos de interés.

Correspondencia:
Residencia de Cirugía General IMP
E-mail: [cirugiaimp@gmail.com](mailto:cirurgiaimp@gmail.com)

RESUMEN

Antecedentes: el manejo de los pacientes con apendicitis aguda fue clásicamente quirúrgico. En la era de los antibióticos se plantean nuevos paradigmas terapéuticos. La diferencia en el origen de la apendicitis podría establecer el tratamiento por elegir.

Objetivo: analizar si la presencia de fecalito en una apendicitis puede condicionar un tratamiento quirúrgico o solo con antibióticos.

Material y métodos: análisis descriptivo observacional de las diferencias intraoperatorias y anatomopatológicas de los pacientes operados por apendicitis aguda, divididos en 2 grupos según presentaron fecalito o hiperplasia linfoidea como causa de origen. Se utilizó la prueba de Chi² para la comparación de ambos grupos, tomando un valor de $p < 0,05$.

Resultados: el grupo de apendicitis por fecalito presentó un estadio más avanzado de la enfermedad, con líquido libre con más frecuencia (el 67% de los pacientes con apendicitis aguda por fecalito vs. el 18% en el grupo de apendicitis aguda por hiperplasia), en más de una localización (solo el grupo con fecalito presentó líquido en el fondo de saco de Douglas o en el resto del abdomen, en el 50% y 16,7% respectivamente), con características que variaron entre seroso y purulento y anatomopatológicamente presentaron mayor afectación de las capas histológicas (en el grupo hiperplasia la afectación hasta la mucosa fue 63,6% vs. 16,7%, mientras que en el grupo fecalito fue más frecuente la afectación hasta la serosa 66,6% vs. 27,3%).

Conclusiones: los pacientes con apendicitis aguda por hiperplasia linfoidea tendrían menos complicaciones intraabdominales en el posoperatorio y podrían ser buenos candidatos a tratamiento médico solo con antibióticos, evitando la cirugía.

■ **Palabras clave:** apendicitis, fecalito, hiperplasia linfoidea.

ABSTRACT

Background: Surgery is the traditional approach for patients with acute appendicitis. In the antibiotic era, new therapeutic paradigms are being proposed. The difference in the cause of appendicitis could establish the treatment of choice.

Objective: to analyze if the presence of fecalith in an appendicitis can condition a surgical treatment or only with antibiotics.

Material and methods: This observational analysis describes the intraoperative and pathological differences between patients undergoing surgery for acute appendicitis, divided into two groups according to the presence of fecalith or lymphoid hyperplasia as cause of the condition. The chi square test was used to compare the fecalith group versus the lymphoid hyperplasia group using a p value < 0.05 .

Results: The presence of fecaliths was more commonly associated with advanced stage of inflammation, presence of free peritoneal fluid (67% vs. 18% in the lymphoid hyperplasia group) and in more than one site (50% in the Douglas' pouch and 16.7% in the rest of the abdominal cavity). In this group, peritoneal fluid varied between serous and purulent and more appendiceal layers were involved (63.6% of mucous layer involvement in the lymphoid hyperplasia group vs. 16.7%, while serous compromise was more common in the fecalith group: 66.6% vs. 27.3%).

Conclusions: Patients with acute appendicitis due to lymphoid hyperplasia could have lower rate of post-operative complications or could be good candidates for medical treatment with antibiotics alone, avoiding surgery.

■ **Keywords:** appendicitis, fecalith, lymphoid hyperplasia..

Recibido el
16 de marzo de 2018
Aceptado el
11 de mayo de 2018

ID ORCID: Chichizola Agustín: 0000-0002-3283-5040; Aispuro Federico: 0000-0002-3546-912X; Mercuri Luciano: 0000-0002-9613-1771; Darrigran Santiago: 0000-0002-4323-9340; Laguens Martín: 0000-0002-6780-8288; Canullan Carlos: 0000-0002-5755-0367

Introducción

La apendicitis aguda es una de las urgencias quirúrgicas más frecuentes. La frecuencia es del 8,6% en hombres y 6,7% en mujeres, con una tasa global de apendicectomías del 12% en hombres y 23% en mujeres¹. Su fisiopatología está relacionada con la obstrucción luminal; esta condición lleva a un aumento de la presión intraluminal, isquemia y eventual perforación, determinando así cuatro estadios de apendicitis en su evolución natural: edematosa, supurativa, necrótica y perforada.

La causa más común de obstrucción luminal es la hiperplasia linfoidea (60%), seguida por la obstrucción por fecalito (35%). Otras causas menos frecuentes son los cuerpos extraños, 4% (parásitos: oxiuros, tenias, áscaris; semillas; bario), y por último procesos tumorales que representan menos del 1% (adenocarcinoma cecoapendicular, tumor carcinoide, metástasis, enfermedad de Crohn, etc.).

La perforación apendicular aumenta la tasa de mortalidad de 0,0002% a 3% y la morbilidad del 3% al 47%.

Este aumento de las complicaciones asociadas a la perforación apendicular, ha llevado a operar tempranamente el dolor en fosa ilíaca derecha (FID), teniendo como consecuencia una tasa de apendicectomías negativas del 15-20%^{2,3}. En nuestro país, la aplicación de los *criterios de Alvarado* por Lada mostró un índice de apéndices normales entre el 8,7 y 9,6%⁴. La utilización de métodos por imágenes (ecografía y tomografía computarizada) ha colaborado también a esta disminución de apendicectomías innecesarias^{5,6}.

En los últimos años se ha planteado la utilización de antibióticos como única terapia, evitando la cirugía. Este tratamiento ha generado controversias debido a que los pacientes requieren más días de internación y un gran porcentaje necesitarán tratamiento quirúrgico dentro del primer año debido a la alta tasa de recidiva⁷.

El objetivo de este trabajo es establecer la correlación entre el origen de la obstrucción y la fase evolutiva de la apendicitis al momento de la cirugía. Específicamente, si la obstrucción por fecalito condiciona un estadio anatomopatológico más avanzado de apendicitis asociado a cambios inflamatorios locales, afección peritoneal o a ambos y si el origen es por hiperplasia linfoide, condiciona un estado de menor compromiso local o peritoneal, lo que podría favorecer la instauración de un tratamiento médico no quirúrgico.

Material y métodos

Estudio observacional, descriptivo. El estudio inicialmente incluyó 73 pacientes; de estos, 33 fueron excluidos por no cumplir con los criterios, quedando en total 40 pacientes, de los cuales 18 pertenecen al grupo

de apendicitis por fecalito y 22 al grupo de apendicitis por hiperplasia linfoide.

Todas las apendicectomías fueron realizadas mediante videolaparoscopia por el Servicio de Cirugía General del Instituto Médico Platense, de la ciudad de La Plata, durante el período comprendido entre el 01 de junio de 2014 y el 1 de marzo de 2016.

La presencia de fecalito se determinó por 4 métodos: ecografía, tomografía, visualización directa durante la sección del apéndice en la cirugía y por hallazgo anatomopatológico.

Los datos se recabaron en planillas diseñadas específicamente para este trabajo, las cuales fueron enviadas junto a la pieza (apéndice cecal) al patólogo, quien las completó y reenvió junto al resultado anatomopatológico habitual.

La planilla utilizada para la obtención de datos fue anónima y se basó en edad, sexo, signos y síntomas, datos de laboratorio, imágenes, datos observacionales durante la cirugía y estudio anatomopatológico detallado.

Para determinar la presencia de líquido libre se utilizó una jeringa de 3 cm³ como método de aspiración y cuantificación; el llenado completo se consideró como líquido libre en cualquiera de los espacios: fosa ilíaca derecha (FID), fondo de saco de Douglas (FSD), y generalizado cuando se presentó en alguno de los restantes 3 cuadrantes.

Sus características se determinaron según criterio clínico por observación directa y en todos los casos se envió el material a cultivo.

Para determinar el estadio evolutivo del cuadro clínico se tuvieron en cuenta los siguientes criterios:

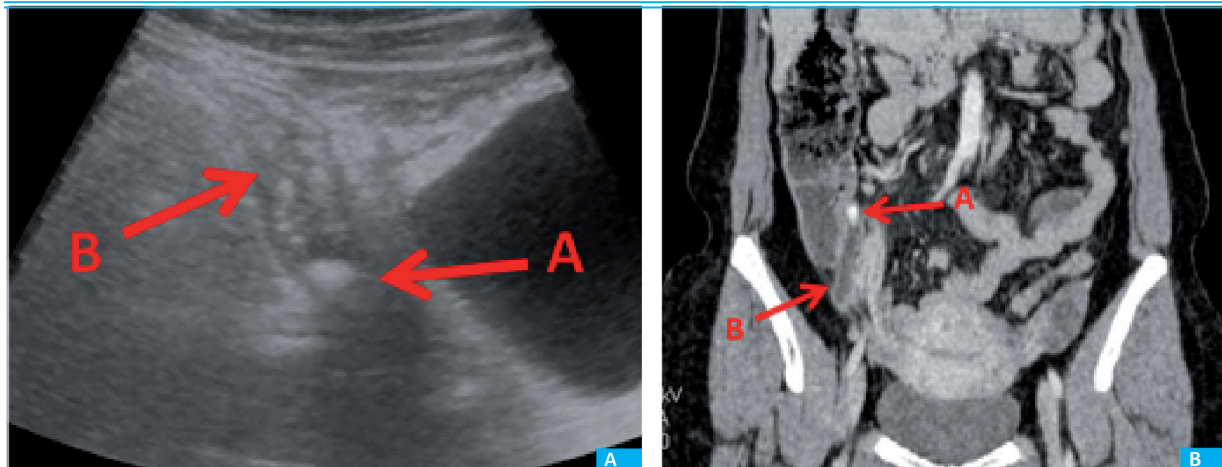
- Respecto del líquido libre se evaluaron su presencia, localización y características. Respecto del informe anatomopatológico se tuvo en cuenta la capa histológica afectada y la fase evolutiva microscópica.

- Los criterios de inclusión del trabajo fueron pacientes mayores de 15 años ingresados por guardia con diagnóstico de abdomen agudo y sospecha de apendicitis. Diagnóstico realizado por estudio ecográfico o tomográfico (Fig. 1). La ecografía la realizaron en todos los casos los residentes de Cirugía o el cirujano de planta. La tomografía se realizó ante duda diagnóstica o cuando el paciente fue de sexo masculino, de 35 años o más, según el protocolo del servicio². Se incluyeron cirugías laparoscópicas dentro de las primeras 6 horas de internación.

- Se excluyeron del trabajo pacientes embarazadas, con apendicectomía realizada durante otros procedimientos (p. ej., cáncer de ovario, hemicolecotomía derecha), con plastrón o absceso apendicular, falta de estudio por imágenes, cirugía abierta, antibiótico como único tratamiento, apendicitis de causa no hiperplásica ni por fecalito.

Se utilizó la prueba de Chi² para la comparación de dos grupos: apendicitis por fecalito y apendicitis por hiperplasia, tomando un valor de $p < 0,05$.

FIGURA 1



A. Ecografía. Flecha B: imagen tubular aperistáltica (apéndice). Flecha A: fecalito con el cono de sombra característico. B. Tomografía computarizada. Flecha A: fecalito. Flecha B: apéndice

Resultados

Se analizaron los datos dividiendo a los pacientes en 2 grupos, en los que se evidenció la presencia de fecalito y los que presentaron hiperplasia linfoide. Se incluyeron 40 pacientes, de los cuales 18 pertenecen al grupo por fecalito (6 masculinos y 12 femeninos, con una edad de $28,72 \pm 12,86$ años) y 22 al grupo de hiperplasia linfoide (14 masculinos y 8 femeninos, con una edad de $26,8 \pm 8,89$ años).

La afectación de la pared apendicular, mayor en los casos de fecalito, y la presencia de líquido libre, que también fue mayor en el mismo grupo, fueron las dos variables significativas ($p < 0,05$) (Tabla 1). Según los criterios utilizados, el grupo de apendicitis por fecalito manifestó líquido libre con más frecuencia, en más de una localización, con características que variaron entre seroso y purulento. Anatomopatológicamente presentaron mayor afectación de las capas de la pared apendicular, aunque no hubo diferencias significativas en cuanto a la fase evolutiva microscópica.

El grupo de pacientes con apendicitis aguda por hiperplasia linfoide presentó líquido libre en menos ocasiones y, cuando estuvo presente, solo en FID y fue de tipo seroso.

En cuanto al análisis estadístico, solo fueron significativos, con $p < 0,05$, la afectación de la pared apendicular, mayor en los casos de fecalito, y la presencia de líquido libre, que también fue mayor en el mismo grupo.

Discusión

La apendicitis aguda es una enfermedad inflamatoria prevalente; el tratamiento quirúrgico resulta exitoso en la mayoría de los casos, pudiendo dar la sensación de que no queda casi nada que añadir respecto de la epidemiología, etiología y la patogénesis.

La información actual acerca de que un número razonable de pacientes pueden ser tratados médicamente sin necesidad de cirugía alerta sobre la necesidad de nuevas investigaciones⁸.

En este estudio se intenta demostrar las diferencias evolutivas que existen, según la etiología más frecuente, para poder inferir un tratamiento adecuado o posibles complicaciones posoperatorias, teniendo en cuenta la cantidad y características del líquido intraabdominal al momento de la cirugía.

Alaedeem y col., en 2008, evaluaron a 388 pacientes y encontraron una tasa de fecalitos del 31%. El apéndice se perforó en el 57% de los pacientes que tenían un fecalito frente al 36% de los pacientes sin fecalito⁹. Otro estudio reciente de Singh y Mariadason mostró que, de 1014 muestras de apendicectomía de emergencia, la prevalencia de fecalitos fue del 39,4% en apendicitis perforada, pero solo 14,6% en apendicitis no perforada¹⁰.

En nuestro trabajo prácticamente no existieron apéndices necróticos ni perforados, probablemente por el poco tiempo que transcurre entre el diagnóstico y la cirugía. Pero coincide en que las apendicitis por fecalitos presentan un estado inflamatorio más avanzado.

En 2011, el Review de Cochrane describió que la mayoría de las recidivas ocurrieron a los 6 meses cuando el tratamiento fue solo con antibióticos, y esta recurrencia se asoció frecuentemente a un fecalito. Concluyó que existen pruebas que apoyan el uso seguro de la terapia con antibióticos en pacientes seleccionados con apendicitis aguda sin signos de perforación o peritonitis⁷.

La problemática de los trabajos de apendicitis tratados solamente con antibióticos no evalúan, entre las causas del fracaso, la presencia o no de fecalito ni del líquido libre.

Aunque la mayoría de los estudios concluyen que la apendicectomía sigue siendo el tratamiento

TABLA 1

Características clínicas y anatomopatológicas en pacientes con apendicitis por fecalito e hiperplasia

Variable	Fecalito (n: 18)		Hiperplasia (n:22)		X ²	p	
	n	%	n	%			
Fiebre > 38 °C	6	33,3	10	45,5	0,20	0,324	
Recuento Leucocitario	14750,00 ± 3059,46		12272,73 ± 2946,86				
Neutrófilos > 70%	18	100,0	15	68,0	4,91	0,011	
Cronología de Murphy	10	55,0	14	64,0	0,03	0,420	
Bloomberg positivo	16	89,0	18	82,0	0,03	0,429	
Líquido libre	12	67,0	4	18,0	7,78	0,025	
Localización de líquido libre	FID	12	67,0	4	18,0	7,78	0,025
	FSD	9	50,0	0	0,0	11,41	0,001
Características del líquido libre	Generalizado	3	16,7	0	0,0	1,92	0,081
	Seroso	9	50	4	18,0	3,23	0,036
	Seropurulento	3	16,7	0	0,0	1,92	0,082
	Purulento	6	33,3	0	0,0	6,21	0,006
Fase evolutiva macroscópica	Edematosa	12	66,6	21	95,5	3,86	0,024
	Supurada	5	27,7	1	4,5	2,56	0,054
	Perforada	1	5,6	0	0,0	0,01	0,460
Base apendicular	Sana	17	94,4	22	100,0	0,34	0,279
	Friable	1	5,6	0	0,0	0,01	0,460
Anatomopatológico							
Presencia de fecalito	14	78,0	5	22,7	9,92	0,001	
Localización del fecalito	1/3 proximal	12	66,6	17	80,0	0,15	0,347
	1/3 medio	3	16,7	5	20,0	0,01	0,468
	1/3 distal	3	16,7	0	0,0	1,92	0,082
Afectación hasta capa	Mucosa	3	16,7	14	63,6	7,11	0,003
	Muscular	3	16,7	2	9,1	0,05	0,405
	Serosa	12	66,6	6	27,3	4,71	0,014
Fase evolutiva microscópica	Edematosa	6	33,3	16	72,7	4,71	0,014
	Supurada	11	61,1	6	27,3	3,35	0,033
	Perforada	1	5,5	0	0,0	0,01	0,459

FID: fosa iliaca derecha; FSD: fondo de saco de Douglas¹. En el 22% restante, el fecalito fue extraído durante la cirugía y no fue enviado al patólogo². Presencia de fecalito como hallazgo, no como causa de apendicitis.

estándar para la apendicitis aguda⁷, ninguno tiene en cuenta si la apendicitis se debe a fecalito o a hiperplasia en el momento de seleccionar a los pacientes, lo que podría cambiar su enfoque.

A pesar de una intensa búsqueda bibliográfica hemos encontrado solo un estudio que compare alguna de estas características. J. Shindoh y col. en su publicación sobre los factores predictivos de la falla en el manejo no operatorio de apendicitis menciona al fecalito como probable causa de fracaso del tratamiento antibiótico¹¹.

Referencias bibliográficas

1. Parks NA, Schroepel TJ. Update on Imaging for Acute Appendicitis. Surg Clin N Am. 2011; 91: 141-54.
2. Fagenholz PJ, A. de Moya M. Acute Inflammatory Surgical Disease. Surg Clin N Am. 2014; 94: 1-30.
3. Sadot E, Wasserberg N, Shapiro R, Keidar A, Oberman B, Sadetzki S. Acute Appendicitis in the Twenty-First Century: Should We Modify the Management Protocol?. J Gastrointest Surg. 2013; 17:1462-70.
4. Lada P. Dolor en fosa iliaca derecha y Score de Alvarado. Cir Esp. 2008; 83:247-51.
5. Rybkin AV, Thoeni RF. Current concepts in imaging of appendicitis. Radiol Clin North Am. 2007; 45:411-22.
6. Cuschieri J, Florence M, Flum DR, et al. The SCOAP Collaborative. Negative appendectomy and imaging accuracy in the Washington State Surgical Care and Outcomes Assessment Program. Ann Surg. 2008; 248:557-63.

Conclusión

Los pacientes con apendicitis aguda por fecalito presentaron un estadio más avanzado de la enfermedad.

A partir de los resultados obtenidos en el presente trabajo se puede inferir que los pacientes con apendicitis aguda por hiperplasia linfoidea tendrían menos complicaciones intraabdominales en el posoperatorio o podrían ser buenos candidatos a tratamiento médico solo con antibióticos, evitando la cirugía.

Probablemente se necesite una muestra mayor de casos para la comprobación de todas las variables.

7. Wilms IMHA, de Hoog DENM, de Visser DC, Janzing HMJ. Appendectomy versus antibiotic treatment for acute appendicitis. Cochrane Database of Systematic Reviews 2011, Issue 11.
8. Mulholland MW, Lillemoe KD, et al. Greenfield's surgery: scientific principles and practice, 4th edition. Philadelphia: Lippincott Williams & Wilkins; 2006.
9. Alaeeden DI, Cook M, Chwals WJ. Appendiceal fecalith is associated with early perforation in pediatric patients. J Pediatr Surg. 2008; 43: 889-92.
10. Singh JP, Mariadason JG. Role of the fecalith in modern-day appendicitis. Ann R Coll Surg Engl. 2013; 95: 48-51.
11. Shindoh J, et al. Predictive Factors for Negative Outcomes in Initial Non-operative Management of Suspected Appendicitis. J Gastrointest Surg. 2010; 14: 309-14.