






Nervio laríngeo inferior no recurrente tipo I

Type-1 non-recurrent inferior laryngeal nerve

Luis A. Boccalatte¹ , Esteban E. Masino² , Fanny M. Rodríguez Santos², Natalia L. Gómez¹ , Alejandro Yanzón de la Torre¹ , Marcelo F. Figari¹ 

1. Sección de Cirugía de Cabeza y Cuello, Servicio de Cirugía General.
2. Servicio de Cirugía General.
Hospital Italiano de Buenos Aires, Argentina

Los autores declaran no tener conflictos de interés.

Correspondencia:
Luis A. Boccalatte
E-mail: luis.boccalatte@hospitalitaliano.org.ar

Recibido el
11 de julio de 2018
Aceptado el
18 de octubre de 2018

RESUMEN

La variante no recurrente del nervio laríngeo recurrente (NLR) tiene una frecuencia que oscila entre el 0,25 y el 0,99% según las diferentes series informadas. El NLNR (nervio laríngeo no recurrente) es consecuencia de un desarrollo embriológico anómalo del tronco epiaórtico. Se presenta el caso de una paciente con la variante tipo I del NLNR como hallazgo intraoperatorio durante una tiroidectomía total. El NLNR es un variante anatómica rara; debe pensarse siempre que se haya buscado exhaustivamente de forma reglada el nervio laríngeo inferior derecho sin localizarlo en su sitio anatómico habitual.

■ **Palabras clave:** *nervio laríngeo no recurrente, variantes anatómicas, arteria lusoria.*

ABSTRACT

The non-recurrent laryngeal nerve (NRLN) is a variant of the recurrent laryngeal nerve (RLN) with an incidence between 0.25 and 0.99% according to the different series reported. The NRLN is consequence of a vascular anomaly during the embryological development of the epiaortic trunk. We report the case of a woman with type-1 NRLN as an intraoperative finding during total thyroidectomy. The NRLN is a rare anatomic variant that should be suspected when the right inferior RLN cannot be identified in the usual anatomic location after a standardized exploration.

■ **Keywords:** *non-recurrent laryngeal nerve, anatomical variants, lusory artery.*

ID ORCID: Luis A. Boccalatte, 0000-0002-0096-418X; Esteban Masino, 0000-0002-5154-4660; Natalia Gómez, 0000-0002-8639-288X; Alejandro Yanzón de la Torre, 0000-0002-3557-7745; Marcelo F. Figari, 0000-0003-3760-7503

Se presenta el caso de una mujer de 49 años con antecedentes de hipotiroidismo en el contexto de enfermedad multinodular tiroidea (BMN), hipertensión arterial y glaucoma. Dicha paciente se encontraba en seguimiento debido a su BMN el cual tenía una punción-aspiración con aguja fina (PAAF) con patrón histológico de benignidad (categoría II del sistema de Bethesda). Se efectúa una nueva ultrasonografía tiroidea (como parte de su control habitual) que informa dos nódulos hipoecogénicos ubicados en el lóbulo derecho, uno de ellos con microcalcificaciones, características que habían cambiado respecto de controles anteriores por lo que se solicita nueva PAAF. El resultado informó lesión proliferativa sospechosa de estirpe papilar categoría V del sistema Bethesda para ambos nódulos, por lo cual se decide realizar tiroidectomía total. Se efectúa la resección de la glándula de manera reglada y no se registran complicaciones intraquirúrgicas. Durante la búsqueda del nervio laríngeo recurrente derecho (NLRD) se evidencia nervio laríngeo recurrente (NLR) proveniente directamente del X par, es decir, un nervio laríngeo inferior no recurrente (NLNR) (Fig. 1).

La variante no recurrente del NLR tiene una frecuencia que oscila entre el 0,25 y el 0,99% según las

diferentes series informadas^{1, 2}, aunque dicha frecuencia se basa en pacientes sometidos a una tiroidectomía y podría ser diferente en la población general. En la experiencia de nuestro equipo (4 cirujanos) se han hallado 7 casos de NLNR, durante 30 años como especialistas. El NLNR es consecuencia de un desarrollo embriológico anómalo del tronco epiaórtico³.

El NLR se origina a partir del sexto arco branquial y está relacionado con el sexto arco arterial. La parte ventral del sexto arco arterial se convertirá en la arteria pulmonar y la parte dorsal de dicho arco involucionará liberando al NLR y permitiendo su ascenso hacia la laringe. El quinto arco arterial también desaparece tempranamente y el NLR es enganchado por el cuarto arco vascular. El cuarto arco a la derecha y a la izquierda se convierte en la arteria subclavia y en el arco aórtico, respectivamente. En pocos casos, el cuarto arco derecho involuciona y la arteria subclavia derecha surge del proceso dorsal del arco aórtico. En estos casos, el NLRD no sigue su ruta normal y directamente se une a la laringe⁴. En resumen, el cuarto arco aórtico derecho se encuentra anormalmente formado y es incapaz de desplazar el NLR hacia abajo durante el desarrollo embriológico por lo que se produce un NLNR¹.

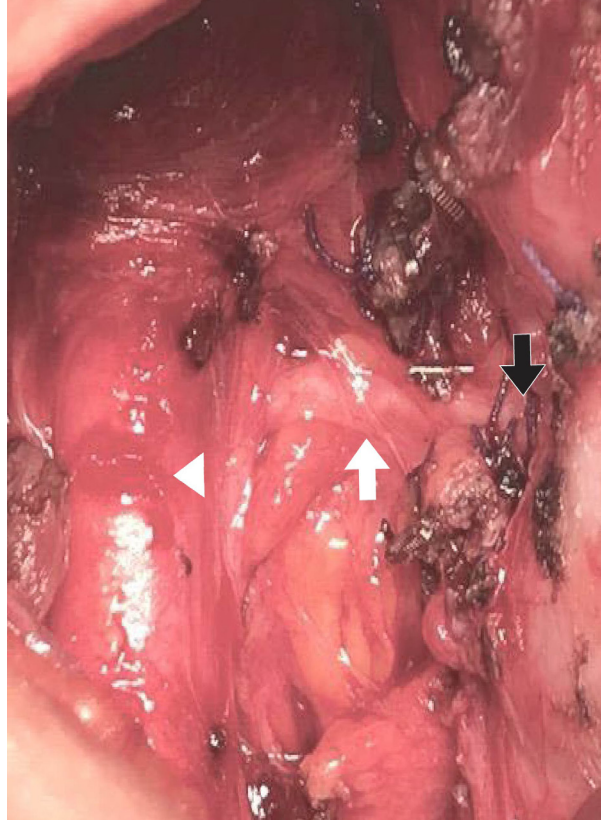
El NLNR se asocia en un 80% a una arteria subclavia anómala retroesofágica, en un 15% a una arteria subclavia dispuesta entre la tráquea y el esófago y en un 5% ubicada frente a la tráquea condición que se conoce como arteria lusoria⁵. Esta malformación es más frecuente en pacientes con malformaciones cardíacas y síndrome de Down.

La incidencia de nervio laríngeo no recurrente izquierdo (NLNRI) es de alrededor del 0,04% asociado a *situs inversus* o a arteria subclavia aberrante izquierda. La probabilidad de hallarlo durante una tiroidectomía total es excepcional⁶.

Algunas fuentes bibliográficas⁶ clasifican el NLNR en 2 subtipos según su sitio de origen y trayecto. El NLNR derecho surge directamente del X par craneal y entra en la laringe por detrás del cuerno inferior del cartílago tiroideos pudiendo seguir diversos trayectos: *Tipo I*: desde el polo superior de la glándula tiroides, *Tipo IIa*: en relación con la arteria tiroidea inferior, o *Tipo IIb* inferior a ella, o presentar ramificaciones hasta en un 40%. Incluso un NLNR puede asociarse con ramas recurrentes entre el 28 y 45% (Fig. 2).

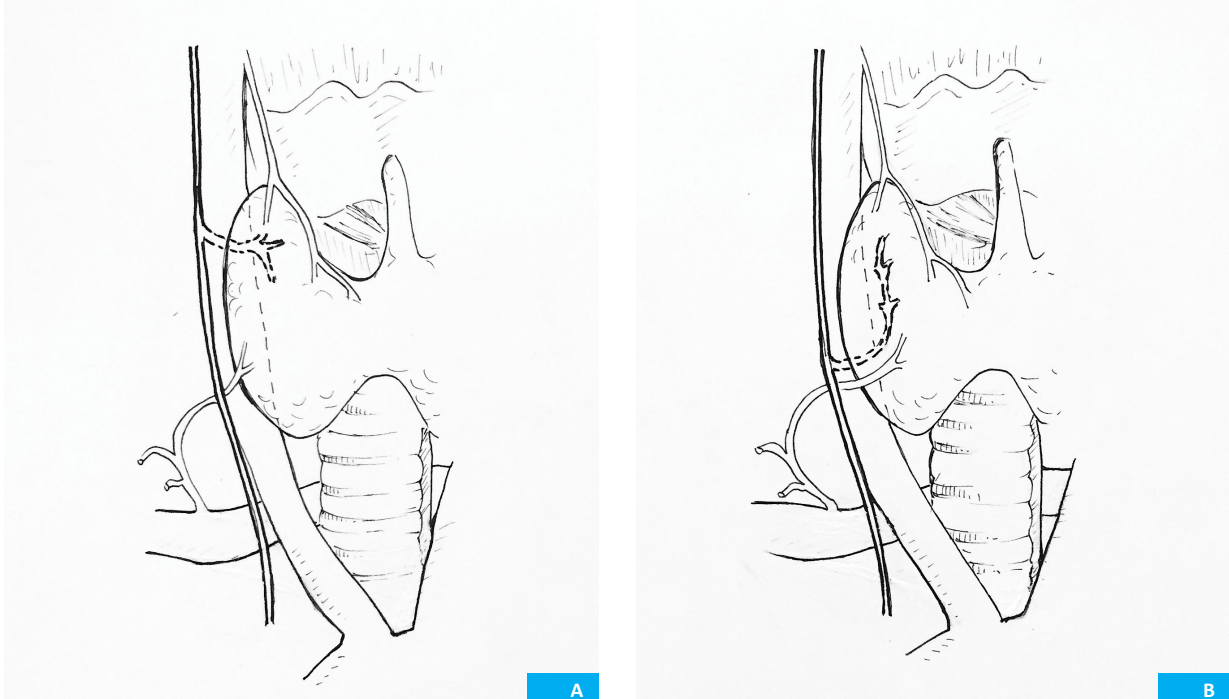
Esta variante no tiene relevancia clínica, pero representa un factor de riesgo pues puede provocar lesión del NLNR en múltiples intervenciones que involucren la región cervical (paratiroidectomía, tiroidectomía o esofagectomías). Se presentan, como consecuencia de ello, alteraciones funcionales tales como disfonía y afonía e incluso se expone al paciente a situaciones que amenazan la vida, como obstrucción de la vía aérea. Por todo lo antedicho, si luego de una exposición comple-

■ FIGURA 1



Se observa nervio laríngeo derecho recurrente no recurrente (flecha blanca) emergiendo del nervio neumogástrico lindante en su recorrido al polo superior de la glándula tiroides (Tipo I) e ingresando en la laringe (flecha negra). Cabeza de flecha: Arteria carótida primitiva.

■ FIGURA 2



Muestra los dos tipos de nervio laríngeo inferior no recurrente. A, el tipo I con emergencia aleadaña al polo superior de la glándula tiroides. B, el tipo II lindante en su emergencia y recorrido con la arteria tiroidea inferior (II a) o inferior a ella (II b).

ta y reglada no se encuentra el NLR en el triángulo de Simons (formado por tráquea, arteria carótida común y arteria tiroidea inferior) o no se percibe a través de la palpación digital del surco traqueoesofágico (manobra de Hardy o cuerda recurrential de Lahey), debemos pensar en un posible NLNR (sobre todo a la derecha). En nuestro equipo quirúrgico hay cirujanos que utilizan regularmente el neuroestimulador para hallar el nervio que no se encuentra en posiciones habituales o poste-






rior a la resección tiroidea para comprobar su indemnidad; sin embargo otros cirujanos lo utilizan de manera excepcional o no lo utilizan.

Como conclusión, si bien el NLNR es un variante anatómica rara, debe pensarse siempre que se haya buscado exhaustivamente de forma reglada el nervio laríngeo inferior derecho sin localizarlo en su sitio anatómico habitual.

Referencias bibliográficas

1. Page C, Monet P, Peltier J, Bonnaire B, Strunski V. Non-recurrent laryngeal nerve related to thyroid surgery: report of three cases. *J Laryngol Otol.* 2008; 122(7):757-61.
2. Prat-Calero A, Cascales-Sánchez P, Martínez-Moreno A. Intraoperative finding of non-recurrent inferior laryngeal nerve during papillary thyroid carcinoma surgery. *Acta Otorrinolaringol Esp.* 2017; 68:62-3.
3. Sciume C, Geraci G, Pisello F, Li Volsi F, Facella T, Licata A, et al. Il nervo ricorrente che non recorre, Esperienza personale. *G Chir.* 2005; 26:434-7.
4. Cagnol G, Santini J, Demard F. Anatomy of the recurrent nerve. Descriptive anatomy, trajectory and relationships, variations. *Acta Otorhinolaryngol Belg.* 1987; 41:821-7.
5. Rojas M, Quijano Y, Luque Bernal R. Variaciones anatómicas del nervio laríngeo recurrente en una muestra de población colombiana. *Rev Fac Med.* 2016; 64 (2): 207-13.
6. Henry BM, Sanna S, Graves MJ, Vikse J, Sanna B, Tomaszewska IM et al. The Non-Recurrent Laryngeal Nerve: a meta-analysis and clinical considerations. *Peer J.* 2017 21;5:e3012.

Type-1 non-recurrent inferior laryngeal nerve *Nervio laríngeo inferior no recurrente tipo I*

Luis A. Boccalatte¹ , Esteban E. Masino² , Fanny M. Rodríguez Santos², Natalia L. Gómez¹ , Alejandro Yanzón de la Torre¹ , Marcelo F. Figari¹ 

1. Department of General Surgery, Head and Neck Surgery Section
2. Department of General Surgery Hospital Italiano de Buenos Aires, Argentina

Conflicts of interest
None declared.

Correspondence:
Luis A. Boccalatte
E-mail: luis.boccalatte@hospitalitaliano.org.ar

Received,
July 11, 2018
Accepted,
October 18, 2018

ABSTRACT

The non-recurrent laryngeal nerve (NRLN) is a variant of the recurrent laryngeal nerve (RLN) with an incidence between 0.25 and 0.99% according to the different series reported. The NRLN is consequence of a vascular anomaly during the embryological development of the epiaortic trunk. We report the case of a woman with type-1 NRLN as an intraoperative finding during total thyroidectomy. The NRLN is a rare anatomic variant that should be suspected when the right inferior RLN cannot be identified in the usual anatomic location after a standardized exploration.

■ **Keywords:** non-recurrent laryngeal nerve, anatomical variants, lusory artery.

RESUMEN

La variante no recurrente del nervio laríngeo recurrente (NLR) tiene una frecuencia que oscila entre el 0,25 y el 0,99% según las diferentes series informadas. El NLNR (nervio laríngeo no recurrente) es consecuencia de un desarrollo embriológico anómalo del tronco epiaórtico. Se presenta el caso de una paciente con la variante tipo I del NLNR como hallazgo intraoperatorio durante una tiroidectomía total. El NLNR es un variante anatómica rara; debe pensarse siempre que se haya buscado exhaustivamente de forma reglada el nervio laríngeo inferior derecho sin localizarlo en su sitio anatómico habitual.

■ **Palabras clave:** nervio laríngeo no recurrente, variantes anatómicas, arteria lusoria.

ID ORCID: Luis A. Boccalatte, 0000-0002-0096-418X; Esteban Masino, 0000-0002-5154-4660; Natalia Gómez, 0000-0002-8639-288X; Alejandro Yanzón de la Torre, 0000-0002-3557-7745; Marcelo F. Figari, 0000-0003-3760-7503

A 49-year-old female patient with a history of hypertension and glaucoma was followed-up due to hypothyroidism associated with multinodular goiter. A previous thyroid fine-needle aspiration (FNA) biopsy of the thyroid nodules reported that the nodules were benign (category II of the Bethesda system). A new thyroid ultrasound performed as part of the routine control revealed the presence of two hypo-echoic nodules in the right thyroid lobe, one of them with microcalcifications that were not present in the previous ultrasound scans. A new FNA biopsy was ordered. The cytopathology exam revealed the presence of proliferative lesions suspicious for papillary carcinoma (category V of the Bethesda system) in both nodules. Total thyroidectomy was decided. The thyroid gland was entirely removed in a standard manner without intraoperative complications. During total thyroidectomy, the right recurrent laryngeal nerve (RLN) could not be found on the right side. Instead, a non-recurrent inferior laryngeal nerve (NRLN) emerged directly from the vagus nerve (Fig. 1).

The NRLN is a variant of the RLN, with an incidence between 0.25 and 0.99% according to the different series reported during thyroid surgery^{1,2}, but the incidence may be higher in the general population. The

four surgeons of our surgical team have found 7 cases of NRLN over a period of 30 years as specialists. The NRLN is consequence of a vascular anomaly of the epiaortic trunk during embryological development³.

The RLN originates from the sixth branchial arch and is related to the sixth aortic arch. The ventral portion of the sixth aortic arch forms the origin of the pulmonary artery, while the dorsal portion is lost and the RLN slips cranially towards the larynx. The fifth aortic arch regresses early during development and the RLN loops around the fourth arch. The right fourth aortic arch becomes the subclavian artery and the left fourth aortic arch becomes the arch of the aorta. In rare cases, the right fourth arch regresses and the right subclavian artery emerges from the dorsal process of the aortic arch. In these cases, the right RLN does not follow its normal trajectory and runs directly towards the larynx⁴. In summary, the right fourth aortic arch is abnormally developed, the RLN cannot be displaced downwards during embryological development, and a NRLN is produced¹.

The NRLN is associated with a retroesophageal anomalous subclavian artery in 80% of the cases, with a subclavian artery running between the trachea and

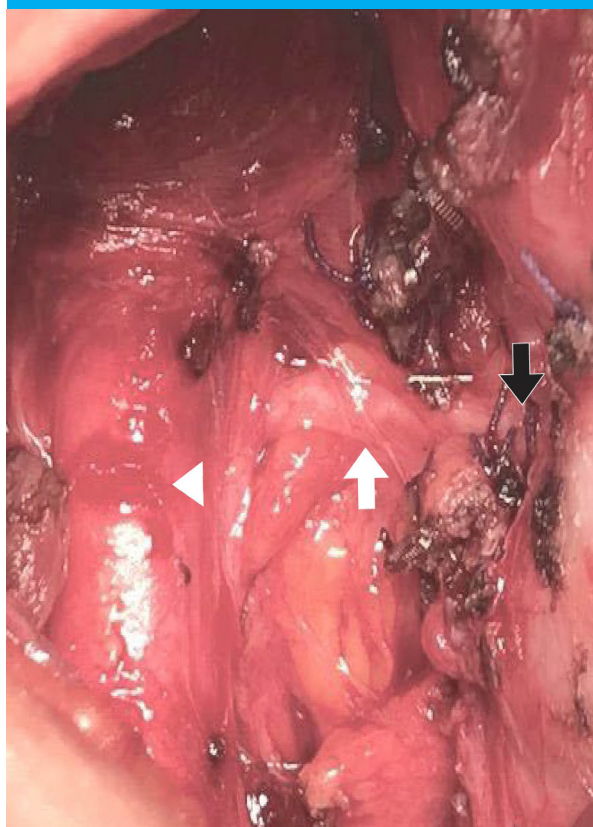
the esophagus in 15%, and in 5% of the cases the subclavian artery is anterior to the trachea and is known as the lusory artery⁵. This anomaly is more common in patients with congenital heart defects and Down syndrome.

In 0.04% of the cases, a left NRLN is associated with situs inversus or an aberrant left subclavian artery. The probability of finding a left NRLN during total thyroidectomy is exceptional⁶.

Some publications⁶ classify NRLN in two subtypes according to the site of origin and trajectory. The right NRLN emerges directly from the vagus nerve and enters the larynx behind the inferior horn of the thyroid cartilage. There are three types of NRLN. Type-1 courses closely to the superior thyroid pole. Type-2A courses parallel to the inferior thyroid artery and transversely above the artery. Type-2B courses under the inferior thyroid artery or presents branches in up to 40% of the cases. A NRLN may be associated with recurrent branches in 28%-45% of the cases (Fig. 2).

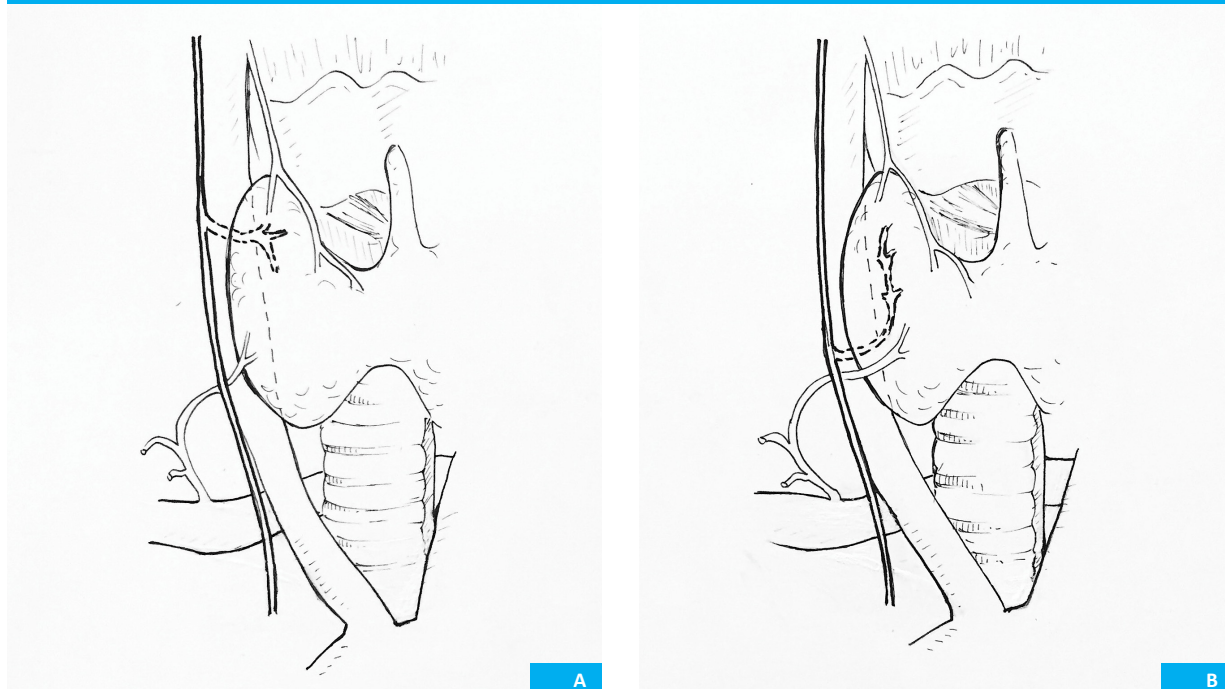
This variant has no clinical significance, but represents a risk factor for NRLN injury during neck surgery (parathyroidectomy, thyroidectomy or esophagectomy). This can result in functional disorders such as dysphonia, aphonia and even life threatening situations like airway obstruction. Therefore, if after a thorough and standardized exploration of the Simon's triangle (formed by the trachea, common carotid artery and inferior thyroid artery) the RLN cannot be identified or is not perceived after digital palpation of the tracheo-

■ FIGURE 1



Recurrent non-recurrent right laryngeal nerve (white arrow) emerging from the pneumogastric nerve adjoining its path to the upper pole of the thyroid gland (Type 1) and entering the larynx (black arrow). Arrow head: Common carotid artery

■ FIGURE 2



Two types of non-recurrent inferior laryngeal nerve. A. Type-1: non-recurrent laryngeal nerve emerging from the vagus nerve near the upper pole of the thyroid gland (left image). B. Type-2: trajectory of the non-recurrent laryngeal parallel to the upper pole of the thyroid gland (right) in relation with the inferior thyroid artery (2A) or under it (2B).

esophageal groove (Hardy's maneuver or Lahey's technique), one should think in the possibility of a NRLN (mostly on the right side). Some surgeons of our team use neurostimulation as routine practice to identify the RLN when the nerve is not found in the usual position or after thyroidectomy to verify absence of nerve in-

jury, while other surgeons may use it exceptionally or never use it.

In conclusion, the NRLN is a rare anatomic variant that should be suspected when the right inferior RLN cannot be identified in the usual anatomic location after a standardized exploration.

References

1. Page C, Monet P, Peltier J, Bonnaire B, Strunski V. Non-recurrent laryngeal nerve related to thyroid surgery: report of three cases. *J Laryngol Otol.* 2008; 122(7):757-61.
2. Prat-Calero A, Cascales-Sánchez P, Martínez-Moreno A. Intraoperative finding of non-recurrent inferior laryngeal nerve during papillary thyroid carcinoma surgery. *Acta Otorrinolaringol Esp.* 2017; 68:62-3.
3. Sciume C, Geraci G, Pisello F, Li Volsi F, Facella T, Licata A, et al. Il nervo ricorrente che non recorre, Esperienza personale. *G Chir.* 2005; 26:434-7.
4. Cagnol G, Santini J, Demard F. Anatomy of the recurrent nerve. Descriptive anatomy, trajectory and relationships, variations. *Acta Otorhinolaryngol Belg.* 1987; 41:821-7.
5. Rojas M, Quijano Y, Luque Bernal R. Variaciones anatómicas del nervio laríngeo recurrente en una muestra de población colombiana. *Rev Fac Med.* 2016; 64 (2): 207-13.
6. Henry BM, Sanna S, Graves MJ, Vikse J, Sanna B, Tomaszewska IM et al. The Non-Recurrent Laryngeal Nerve: a meta-analysis and clinical considerations. *Peer J.* 2017 21;5:e3012.